



# Pericardiectomía parcial y drenaje pericárdico mínimamente invasivo en cirugía infantil

## Partial pericardiectomy and minimally invasive pericardial drainage in pediatric surgery

Juliana Lucia Molina-Valencia, MD<sup>1</sup>, Nicolás Dayam Rosales-Parra, MD<sup>2</sup>,  
Daniel Herrera-Orrego, MD<sup>3</sup>, Walter David Romero-Espítia, MD<sup>4</sup>,  
Angelo Loockhart-Pardo, MD<sup>4</sup>

- 1 Departamento de Cirugía, Universidad de Antioquia, Medellín, Colombia.
- 2 Programa de Subespecialización en Cirugía Vascul, Universidad de Antioquia, Medellín, Colombia.
- 3 Programa de especialización en Cirugía general, Universidad de Antioquia, Medellín, Colombia.
- 4 Servicio de Cirugía pediátrica, Hospital San Vicente Fundación, Medellín, Colombia.

### Resumen

**Introducción.** Una de las patologías más frecuentes del pericardio es la pericarditis, que puede presentarse como pericarditis aguda, subaguda o crónica, derrame pericárdico, taponamiento cardíaco o pericarditis constrictiva. Sin embargo, es una condición infrecuente en la población pediátrica.

**Métodos.** Presentamos una serie de casos de pacientes con pericarditis que fueron llevados a pericardiotomía, drenaje pericárdico y pericardiectomía parcial anterior, entre julio de 2014 y junio de 2023. Se recolectaron las variables demográficas y clínicas, se evaluaron los aislamientos microbiológicos y el manejo recibido.

**Resultados.** Un total de 12 pacientes fueron llevados a manejo quirúrgico mínimamente invasivo; de estos, 58 % pertenecían a comunidades indígenas y residían en zonas rurales. La mitad tenían neumonía asociada. En la mayoría de los casos no se obtuvo aislamiento microbiológico.

**Conclusión.** La necesidad de manejo quirúrgico está determinada por la repercusión en las variables hemodinámicas relacionadas con el derrame y el compromiso pericárdico. La pericardiectomía parcial por toracoscopia es una alternativa en estos casos.

**Palabras clave:** pericardio; pericarditis; pericardiectomía; toracoscopia; microbiología; pediatría.

Fecha de recibido: 31/08/2023 - Fecha de aceptación: 03/11/2023 Publicación en línea: 09/04/2024

Correspondencia: Daniel Herrera-Orrego, Carrera 51D #62-29, Medellín, Colombia. Teléfono: +57 305 3737921

Dirección electrónica: [dfelipe.herrera@udea.edu.co](mailto:dfelipe.herrera@udea.edu.co)

Citar como: Molina-Valencia JL, Rosales-Parra ND, Herrera-Orrego D, Romero-Espítia WD, Loockhart-Pardo A. Pericardiectomía parcial y drenaje pericárdico mínimamente invasivo en cirugía infantil. Rev Colomb Cir. 2024;39:550-5.

<https://doi.org/10.30944/20117582.2509>

Este es un artículo de acceso abierto bajo una Licencia Creative Commons - BY-NC-ND <https://creativecommons.org/licenses/by-nc-nd/4.0/deed.es>

## Abstract

**Introduction.** One of the most common pathologies of the pericardium is pericarditis, which can present as acute, subacute or chronic pericarditis, pericardial effusion, cardiac tamponade or constrictive pericarditis. However, it is a rare condition in the pediatric population.

**Methods.** A series of cases of patients with pericarditis who were taken to pericardiotomy, pericardial drainage and anterior partial pericardiectomy, between July 2014 and June 2023 is presented. Demographic and clinical variables were collected, microbiological isolates and the management received were evaluated.

**Results.** A total of 12 patients underwent minimally invasive surgical management; of these, 58% belonged to indigenous communities and lived in rural areas. Half had associated pneumonia. In most cases, no microbiological isolation was obtained.

**Conclusion.** The need for surgical management is determined by the impact on the hemodynamic variables related to the effusion and pericardial compromise. Partial pericardiectomy by thoracoscopy is an alternative in these cases.

**Keywords:** pericardium; pericarditis; pericardiectomy; thoracoscopy; microbiology; pediatrics.

## Introducción

La pericarditis es una de las patologías más frecuentes del pericardio, pero es más común en la población adulta que en niños<sup>1</sup>. Representa desde menos del 0,2 % al 5 % de todas las consultas al servicio de urgencias por dolor torácico en niños sin enfermedad cardíaca previa<sup>1</sup>.

La etiología de la pericarditis ha cambiado, principalmente en países de altos ingresos, siendo cada vez menos común la pericarditis infecciosa, que ahora corresponde a menos del 5 % de los casos<sup>2</sup>. Las causas más frecuentes son la pericarditis posterior a cirugía cardíaca (54 %), seguida de neoplasias (13 %), enfermedad renal (13 %) e idiopática (5 %)<sup>1</sup>. Durante la pandemia del 2019, la incidencia de pericarditis viral aumentó, y los estudios postmortem identificaron pericarditis en aproximadamente el 20 % de los casos confirmados con infección por SARS-CoV-2<sup>1</sup>.

Las formas infecciosas de pericarditis pueden presentarse como pericarditis aguda, subaguda o crónica, derrame pericárdico, taponamiento cardíaco o pericarditis constrictiva. El manejo inicial debe basarse en la gravedad de la presentación y el escenario clínico<sup>3</sup>. El objetivo de este estudio fue describir los pacientes pediátricos atendidos en una institución de alta complejidad de Medellín, Colombia, a quienes se les realizó pericardiectomía parcial y drenaje pericárdico mínimamente invasivo.

## Métodos

Se realizó un estudio de serie de casos entre los pacientes atendidos en el Hospital Infantil San Vicente Fundación, en Medellín, Colombia, a quienes se les realizó pericardiotomía, drenaje pericárdico y pericardiectomía parcial por toracoscopia, entre julio de 2014 y junio de 2023. Todos los procedimientos quirúrgicos fueron realizados por el mismo cirujano especialista en cirugía pediátrica.

Se recolectaron las variables demográficas y clínicas, los aislamientos microbiológicos y el manejo recibido, los desenlaces clínicos principales relacionados con la patología pericárdica y el procedimiento quirúrgico.

### *Técnica quirúrgica*

Se posiciona el paciente en decúbito lateral derecho, se inserta trocar de cinco mm en quinto o sexto espacio intercostal (EIC) con línea axilar media o posterior, para realización de capnotórax con 6-10 mmHg y 0,5 a 4 litros/minuto dependiendo del peso del paciente. Luego se cambia por trocar de 10 mm para introducir una óptica de 30°. Bajo visión directa se inserta un trocar de cinco mm en la base de la pirámide axilar y otro trocar de cinco mm en séptimo u octavo EIC con línea axilar anterior. Según el caso se realiza liberación de adherencias pleurales y drenaje del derrame pleural.

Se evalúa el pericardio, se realiza pericardiotomía con gancho de coagulación monopolar (*hook*) sobre la unión atrioventricular; con pinza Maryland se optimiza la apertura del pericardio para permitir el drenaje del derrame. Con esta pinza se tracciona el pericardio para completar la pericardiotomía y realizar posteriormente una pericardiectomía parcial con energía avanzada (Ligasure® o Harmonic®) (Figura 1). Se extiende la pericardiotomía longitudinal con energía avanzada, respetando el nervio frénico, y con sección roma se liberan las adherencias y fibrina del pericardio. Se toman muestras de líquido y pericardio para cultivo y patología. Se lava el pericardio con solución salina. Se posiciona la toracostomía por el orificio más posterior y se cierran los puertos por planos.

## Resultados

Se incluyeron 12 pacientes tratados durante el periodo del estudio, la mayoría de sexo femenino, con un promedio de edad de 6,9 años (DE 3,6). El 58 % de los pacientes pertenecían a comunidades indígenas y residían en zonas rurales (Tabla 1).

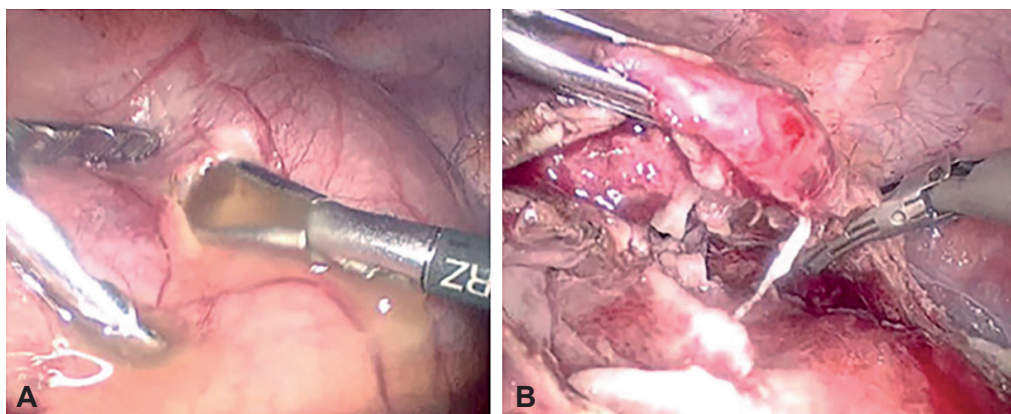
El motivo de consulta fue variado, 10 pacientes tenían síntomas respiratorios como tos y disnea, y nueve reportaron fiebre; a seis se les hizo diagnóstico de neumonía. El tiempo de evolución de los síntomas fue mayor de dos semanas en siete pacientes. Se documentó antecedente de desnutrición en tres pacientes, dos de enfermedad renal crónica en diálisis y uno de leucemia.

El estudio inicial fue la radiografía de tórax; en todos los pacientes se documentó cardiomegalia y se solicitó ecocardiograma. La mitad de los pacientes tenían signos de taponamiento cardíaco por imágenes y de estos, solo tres presentaron inestabilidad hemodinámica. En los 12 pacientes se describió pericardio engrosado con derrame pericárdico moderado a grave.

El drenaje percutáneo fue fallido en tres pacientes. La totalidad de los pacientes fueron llevados a manejo quirúrgico por toracoscopia para drenaje del derrame pericárdico y pericardiectomía parcial anterior. En todos los casos se tomaron muestras de líquido para cultivo y de pericardio para estudio histopatológico. En la Tabla 2 se resumen los aislamientos microbiológicos y el tratamiento administrado. Dos pacientes requirieron reintervención para decorticación y pleurectomía por empiema. No hubo mortalidad en los primeros 30 días después del procedimiento.

## Discusión

La pericarditis se puede presentar de manera aislada o en el contexto de una enfermedad sistémica, como en los casos reportados. En la pericarditis aislada, el dolor torácico suele ser un síntoma central<sup>4</sup>. En el contexto de una enfermedad sistémica, pueden predominar las manifestaciones no cardíacas del proceso patológico subyacente<sup>1</sup>, como fiebre, tos, o disnea, que en este estudio estuvieron relacionados con el diagnóstico de neumonía.



**Figura 1.** A: Pericardiotomía y drenaje pericárdico. B: Pericardiectomía parcial anterior por toracoscopia. Fuente: Imágenes propias de los autores.

**Tabla 1.** Características demográficas y clínicas de los pacientes.

Variables	n (%)
Edad en años, promedio (DE)	6,9 (3,9 %)
Sexo femenino	7 (58%)
Residente en área rural	7 (58 %)
Neumonía asociada	6 (50 %)
Signos de taponamiento en ecocardiografía	6 (50 %)
Recuento de leucocitos (mm <sup>3</sup> ), mediana (RIQ)	11.328 (6.900-13.900)
Proteína C reactiva (mg/dl), mediana (RIQ)	11,34 (3-11)
Tiempo quirúrgico (minutos), promedio (mín-máx)	87,3 (48-122)
Mortalidad a 30 días	0 (0 %)

\* DE: desviación estándar; RIQ: rango intercuartílico.

Fuente: elaborada por los autores.

**Tabla 2.** Aislamiento microbiológico y manejo médico.

Caso	Aislamiento	Tratamiento
1	Sin aislamiento	Ceftriaxona, trimetoprim/sulfametoxazol
2	Sin aislamiento, infección por <i>Paragonimus</i>	Praziquantel
3	<i>Aspergillus</i>	Voriconazol
4	<i>Staphylococcus aureus</i> meticilino sensible	Tigeciclina, Ciprofloxacina, Clindamicina
5	<i>H. influenzae</i>	Ceftriaxona
6	Sin aislamiento, sospecha de tuberculosis diseminada	Antituberculoso
7	<i>Klebsiella pneumoniae</i> , nexo epidemiológico tuberculosis	Cefepime, clindamicina, antituberculoso, corticoide
8	Sin aislamiento	Clindamicina, ceftriaxona
9	Sin aislamiento, histoplasmosis diseminada	Clindamicina, cefepime, itraconazol
10	Sin aislamiento, infección por SARSCoV-2	Sintomático
11	Sin aislamiento, infección por SARSCoV-2	Sintomático
12	Sin aislamiento	Linezolid, cefepime

Cuando se generan fibrosis y adherencias del pericardio condicionando restricción del movimiento, con repercusión hemodinámica, se denomina pericarditis constrictiva<sup>5</sup>. Esta fue una de las principales razones para definir el manejo quirúrgico en nuestra serie.

La radiografía de tórax es la primera técnica de imagen que se suele realizar en los niños; su aplicación principal es identificar diagnósticos diferenciales. Sin embargo, es inexacta en la cuantificación del líquido pericárdico, no es útil para evaluar la función cardíaca, ni diferenciar entre las diversas etiologías de la pericarditis<sup>6</sup>. La ecocardiografía transtorácica es la técnica de elección,

ya que puede repetirse durante el seguimiento y ayuda a reconocer a los pacientes con mayor riesgo de complicaciones<sup>6,7</sup>. Los signos que sugieren pericarditis son derrame pericárdico y pericardio hiperecoico. Este estudio permite cuantificar el derrame pericárdico y revelar posibles complicaciones como taponamiento cardíaco, disfunción sistólica y signos de constricción pericárdica<sup>8</sup>.

El manejo de la pericarditis depende de la etiología y la presentación clínica. El tratamiento médico incluye antiinflamatorios no esteroideos y colchicina<sup>9</sup>. La pericardiocentesis está indicada en presencia de derrame libre no complicado, moderado o grave, que no haya respondido a

terapia médica, cuando hay taponamiento cardíaco o necesidad de estudio del líquido<sup>10</sup>. Si esta falla se requiere de intervenciones más invasivas. En nuestra población sólo se realizó drenaje percutáneo como manejo inicial en tres pacientes y fue fallido por tener derrame complicado con fibrina, por lo que todos requirieron posteriormente pericardiectomía parcial toracoscópica.

La fibrinolisis intrapericárdica es otra opción de manejo, con desenlaces favorables, antes de considerar el manejo quirúrgico. Sin embargo, hay poca evidencia, con escasos pacientes de edad pediátrica reportados por Wiyeh y colaboradores en su revisión sistemática publicada en el 2018<sup>11</sup>. También está publicada la experiencia de Herron y colaboradores con la pericardiotomía percutánea con balón, que es una alternativa llamativa pero con pocos casos reportados<sup>12</sup>.

Aunque drástica, la pericardiectomía quirúrgica es el tratamiento definitivo para la pericarditis refractaria a las terapias médicas<sup>1</sup>. El abordaje quirúrgico clásico es mediante esternotomía mediana<sup>13</sup>. Sin embargo, la cirugía cardíaca mínimamente invasiva se ha vuelto cada vez más popular, como forma de evitar la morbilidad asociada con la esternotomía o la toracotomía<sup>13</sup>. El abordaje mínimamente invasivo por toracoscopia ha demostrado tener buenos resultados a corto y largo plazo, bajas tasas de recaída o necesidad de reintervención y mejor calidad de vida<sup>14,15</sup>. En pediatría la necesidad de manejo quirúrgico se relaciona con la etiología infecciosa, principalmente por tuberculosis o paragonimiasis<sup>16,17</sup>. En la mayoría de los pacientes, aún sin aislamiento microbiológico, se definió manejo antibiótico por la presentación clínica y las patologías concomitantes.

## Conclusión

La pericarditis con derrame pericárdico es infrecuente en la edad pediátrica y su manejo inicial depende del estado clínico del paciente. La necesidad de manejo quirúrgico está determinada por la repercusión en las variables hemodinámicas relacionadas con el derrame y el compromiso pericárdico. La pericardiectomía parcial por toracoscopia es una alternativa en estos casos.

## Cumplimiento de normas éticas

**Consentimiento informado:** Durante el proceso de atención, todos los acudientes de los pacientes fueron informados sobre los riesgos y beneficios de la intervención quirúrgica a realizar y firmaron el consentimiento informado específico. Este es un estudio sin riesgo por su carácter retrospectivo de revisión de historias clínicas, según la resolución 8430 de 1993 en Colombia. Se respetaron los principios éticos establecidos por la declaración Helsinki 2013. El proyecto fue aprobado por el comité de investigación y ética de la institución.

**Conflictos de Interés:** Los autores declararon no tener ningún tipo de conflicto de interés.

**Uso de inteligencia artificial:** No se usaron para la realización de este artículo tecnologías asistidas por la Inteligencia Artificial.

**Fuentes de financiación:** Este estudio no tuvo financiación externa.

## Contribución de los autores

- Concepción y diseño del estudio: Juliana Molina-Valencia, Nicolás Rosales-Parra, Ángelo Loochkartt-Pardo.
- Adquisición de datos: Juliana Molina-Valencia, Nicolás Rosales-Parra, Daniel Herrera-Orrego.
- Análisis e interpretación de datos: Juliana Molina-Valencia, Walter Romero-Espítia, Nicolás Rosales-Parra.
- Redacción del manuscrito: Juliana Molina-Valencia, Daniel Herrera-Orrego.
- Revisión crítica: Walter Romero-Espítia, Ángelo Loochkartt-Pardo, Juliana Molina-Valencia, Daniel Herrera-Orrego.

## Referencias

1. Shahid R, Jin J, Hope K, Tunuguntla H, Amdani S. Pediatric pericarditis: Update. *Curr Cardiol Rep.* 2023;25:157-70. <https://doi.org/10.1007/s11886-023-01839-0>
2. Herron C, Forbes TJ, Kobayashi D. Pericardiocentesis in children: 20-year experience at a tertiary children's hospital. *Cardiol Young.* 2022;32:606-11. <https://doi.org/10.1017/S104795112100278X>
3. Chang SA. Tuberculous and infectious pericarditis. *Cardiol Clin.* 2017;35:615-22. <https://doi.org/10.1016/j.ccl.2017.07.013>

4. Faiza Z, Prakash A, Namburi N, Johnson B, Timsina L, Lee LS. Fifteen-year experience with pericardiectomy at a tertiary referral center. *J Cardiothorac Surg.* 2021;16:180. <https://doi.org/10.1186/s13019-021-01561-4>
5. Montero-Cruces L, Ramchandani-Ramchandani B, Villagrán-Medinilla E, Reguillo-LaCruz FJ, Carnero-Alcázar M, Maroto-Castellanos LC. Tratamiento quirúrgico de la pericarditis constrictiva; 15 años de experiencia. *Cir Cardiovasc.* 2019;26:153-7. <https://doi.org/10.1016/j.circv.2019.04.002>
6. Tombetti E, Giani T, Brucato A, Cimaz R. Recurrent pericarditis in children and adolescents. *Front Pediatr.* 2019;7:419. <https://doi.org/10.3389/fped.2019.00419>
7. Galante GJ, Schantz DI, Myers KA, Pockett CR, Rebeyka IM, Mackie AS. Echocardiographic screening for postoperative pericardial effusion in children. *Pediatr Cardiol.* 2021;42:1531-8. <https://doi.org/10.1007/s00246-021-02637-7>
8. Schusler R, Meyerson SL. Pericardial disease associated with malignancy. *Curr Cardiol Rep.* 2018;20:92. <https://doi.org/10.1007/s11886-018-1040-5>
9. Schwier NC, Stephens K, Johnson PN. Management of idiopathic viral pericarditis in the pediatric population. *J Pediatr Pharmacol Ther.* 2022;27:595-608. <https://doi.org/10.5863/1551-6776-27.7.595>
10. Adler Y, Charron P, Imazio M, Badano L, Barón-Esquivias G, Bogaert J, et al. 2015 ESC Guidelines for the diagnosis and management of pericardial diseases: The Task Force for the Diagnosis and Management of Pericardial Diseases of the European Society of Cardiology (ESC) Endorsed by: The European Association for Cardio-Thoracic Surgery (EACTS). *Eur Heart J.* 2015;36:2921-64. <https://doi.org/10.1093/eurheartj/ehv318>
11. Wiyeh AB, Ochodo EA, Wiysonge CS, Kakia A, Awotedu AA, Ristic A, et al. A systematic review of the efficacy and safety of intrapericardial fibrinolysis in patients with pericardial effusion. *Int J Cardiol.* 2018;250:223-8. <https://doi.org/10.1016/j.ijcard.2017.10.049>
12. Herron C, Forbes TJ, Kobayashi D. Single center experience of pediatric percutaneous balloon pericardiectomy. *Cardiol Young.* 2021;31:212-5. doi: <https://doi.org/10.1017/S1047951120003686>
13. Gallo M, Cresce GD, Favaro A, Danesi TH, Salvador L. Totally endoscopic constrictive pericarditis treatment: A case series. *Innovations (Phila).* 2023;18:97-9. <https://doi.org/10.1177/15569845231152861>
14. Mizukami Y, Ueda N, Adachi H, Arikura J, Kondo K. Long-term outcomes after video-assisted thoracoscopic pericardiectomy for pericardial effusion. *Ann Thorac Cardiovasc Surg.* 2017;23:304-8. <https://doi.org/10.5761/atcs.0a.17-00046>
15. Osorio C, Salinas CM, Botero AC, Diaz S. La toroscopia: Evaluación como método diagnóstico y terapéutico. *Rev Col Cirugía.* 1994;9:62-6.
16. Liu VC, Fritz AV, Burtoft MA, Martin AK, Greason KL, Ramakrishna H. Pericardiectomy for constrictive pericarditis: Analysis of outcomes. *J Cardiothorac Vasc Anesth.* 2021;35:3797-805. <https://doi.org/10.1053/j.jvca.2021.02.020>
17. Wu Y, Zhou Y, Jin X, Li Y, Li H, Dai J, et al. Diagnosis and surgical management of pericardial effusion due to paragonimiasis. *Int J Infect Dis.* 2019;83:102-8. <https://doi.org/10.1016/j.ijid.2019.03.032>