

# Hemangioma capilar del yeyuno como causa de sangrado agudo: reporte de caso y revisión de la literatura

## Capillary Hemangioma of the Jejunum as a Cause of Acute Bleeding: Case Report and Literature Review

Martín Alonso Gómez-Zuleta,<sup>1\*</sup>  Diego Alexander Cardona-Botero,<sup>2</sup>  Juan Antonio Trejos-Naranjo,<sup>2</sup>  Felipe Vera-Polania.<sup>2</sup> 

### ACCESO ABIERTO

#### Citación:

Gómez-Zuleta MA, Cardona-Botero DA, Trejos-Naranjo JA, Vera-Polania F. Hemangioma capilar del yeyuno como causa de sangrado agudo: reporte de caso y revisión de la literatura. *Revista. colomb. Gastroenterol.* 2024;39(3):318-322.  
<https://doi.org/10.22516/25007440.1029>

<sup>1</sup> Médico internista, gastroenterólogo, Hospital Universitario Nacional de Colombia. Profesor asociado de Medicina Interna, director de la unidad de Gastroenterología, Universidad Nacional de Colombia. Bogotá, Colombia.

<sup>2</sup> Residente de Gastroenterología, Universidad Nacional de Colombia. Bogotá, Colombia.

\*Correspondencia: Martín Alonso Gómez-Zuleta.  
[martinalonsogomez@gmail.com](mailto:martinalonsogomez@gmail.com)

Fecha recibido: 19/02/2023  
Fecha aceptado: 07/07/2023



### Resumen

El sangrado del intestino delgado es una causa poco frecuente de sangrado en el tracto gastrointestinal. La mayoría de casos son secundarios a angiodisplasias; sin embargo, rara vez se asocia a hemangiomas del intestino delgado, los cuales son una neoplasia vascular benigna que se diagnostica principalmente con cápsula endoscópica y enteroscopia asistida por balón en pacientes estables de forma preoperatoria. Hasta la fecha solo se había publicado un caso con inestabilidad hemodinámica al momento del diagnóstico. Se reporta el caso de una mujer de 21 años que debuta con sangrado agudo y choque hemorrágico secundario a hemangioma capilar del yeyuno, el cual fue diagnosticado mediante una enteroscopia intraoperatoria y manejado con resección quirúrgica de forma exitosa.

### Palabras clave

Hemangioma, sangrado, intestino delgado, cápsulas endoscópicas, enteroscopia de balón.

### Abstract

Bleeding from the small intestine is an uncommon cause of gastrointestinal tract bleeding. Most cases are secondary to angiodysplasias; however, they are rarely associated with hemangiomas of the small intestine, which are benign vascular neoplasms primarily diagnosed using capsule endoscopy and balloon-assisted enteroscopy in stable patients preoperatively. To date, only one case has been published with hemodynamic instability at the time of diagnosis. This report presents the case of a 21-year-old woman who presented with acute bleeding and hemorrhagic shock secondary to capillary hemangioma of the jejunum, which was diagnosed via intraoperative enteroscopy and successfully managed with surgical resection.

### Keywords

Hemangioma, Bleeding, Small Intestine, Capsule Endoscopy, Balloon Enteroscopy.

## INTRODUCCIÓN

El sangrado gastrointestinal oscuro, definido como hemorragia sin identificación de la fuente, corresponde al 10% de todos los casos de hemorragia gastrointestinal. El sangrado del intestino delgado es la principal causa de sangrado oscuro y corresponde al 5%-10% de todos los casos de sangrado en el tracto gastrointestinal<sup>(1)</sup>, definido como la región entre la papila de Váter y la válvula ileocecal. De

todas las lesiones, las causas vasculares representan el 70%-80% de los casos, seguido por los tumores en el 5%-10%<sup>(2)</sup>. El hemangioma del intestino delgado se considera una enfermedad rara, correspondiente al 7%-10% de todos los tumores benignos del intestino delgado. Las manifestaciones clínicas más frecuentes son sangrado, dolor abdominal, obstrucción, intususcepción o perforación<sup>(3)</sup>. El sangrado es predominantemente crónico, y la anemia ferropénica secundaria es la principal consecuencia<sup>(4)</sup>. El uso de cápsula

endoscópica y de enteroscopia asistida por dispositivos en los últimos años ha permitido la evaluación completa del intestino delgado y el diagnóstico de este tipo de lesiones. El tratamiento de primera línea es la resección quirúrgica. A continuación, se presenta el caso de una paciente joven que cursa con sangrado gastrointestinal masivo debido a un hemangioma capilar de yeyuno que fue diagnosticado con enteroscopia intraoperatoria y manejado de forma exitosa con resección quirúrgica.

## PRESENTACIÓN DEL CASO

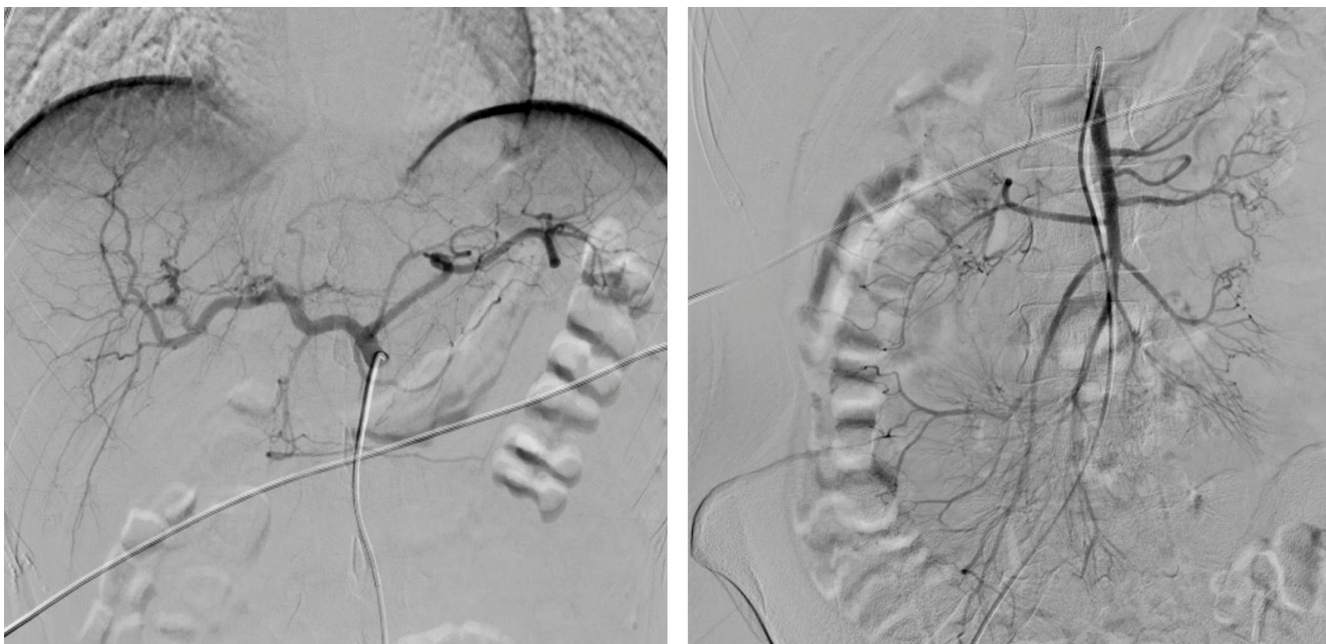
Una paciente femenina de 21 años sin antecedentes médicos conocidos consulta por un cuadro agudo de rectorragia asociada a dolor abdominal, náuseas y malestar general. Al ingreso a un centro médico se documentó sangrado persistente con anemia y requerimiento de transfusión de cuatro unidades de glóbulos rojos empaquetados y tres unidades de plasma. Se realizó una esofagogastroduodenoscopia que reportó gastritis eritematosa antral y colonoscopia total con reporte de hemorroides internas de grado I sin encontrar estigmas de sangrado; sin embargo, clínicamente continuaba presentando dos a tres episodios de melenas al día.

Con la indicación de estudios de sangrado del intestino delgado se inició la preparación para realizar el estudio de cápsula endoscópica, pero durante su estancia presentó inestabilidad hemodinámica con taquicardia e hipotensión, por lo que fue estabilizada y remitida para realización de angio-

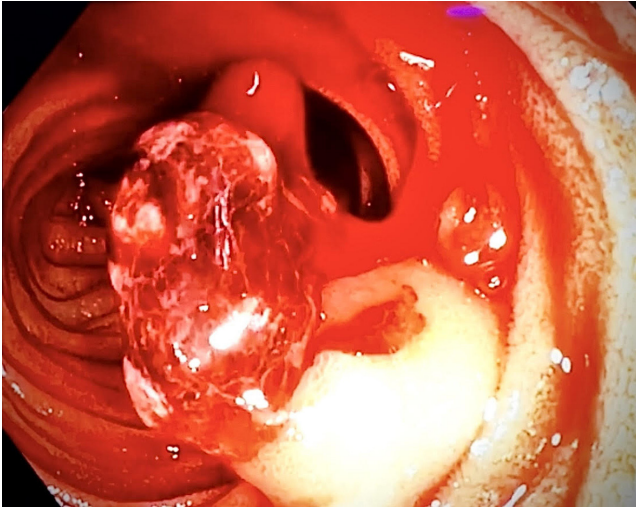
grafía y embolización como medida de control de sangrado. Al ingreso a la institución presentó estabilidad hemodinámica sin requerimiento de soporte vasopresor, por lo que se realizó la segunda esofagogastroduodenoscopia en la que se observó una gastritis crónica eritematosa y gastritis folicular antral. Durante el seguimiento presentó nuevamente signos de choque hemorrágico con persistencia de melenas abundantes y anemia significativa en menos de 24 horas, con disminución de hemoglobina de 9,7 g/dL hasta 3,9 g/dL, por lo que se realizó aortograma abdominal con estudio selectivo de vasos mesentéricos, el cual se reportó dentro de los límites normales para la edad (**Figura 1**).

Por la inestabilidad clínica de la paciente y el estudio angiográfico negativo, junto con equipo multidisciplinario se decidió llevar a la paciente a enteroscopia intraoperatoria, se realizó una laparotomía abierta, con identificación del ligamento de Treitz y a este nivel se realizó una enterotomía por la cual se introdujo el colonoscopio y se halló en el yeyuno proximal una lesión polipoide pediculada con cabeza de aproximadamente 15 mm y tallo de 10 mm, la cual presenta sangrado activo (**Figura 2**). Se realizó la colocación de un hemoclip para controlar parcialmente el sangrado y permitir la ubicación de la resección quirúrgica de 30 cm de yeyuno y anastomosis laterolateral.

El estudio de patología reportó un tumor mesenquimal benigno circunscrito, ubicado en la submucosa y muscular propia, constituido por canales vasculares de paredes delgadas, sin atipia ni mitosis, ocupados por abundante mate-



**Figura 1.** Aortograma abdominal y estudio selectivo de vasos mesentéricos dentro de los límites normales para la edad. Fuente: archivo de los autores.



**Figura 2.** Enteroscopia intraoperatoria. Lesión polipoide en el yeyuno con sangrado activo. Fuente: archivo de los autores.

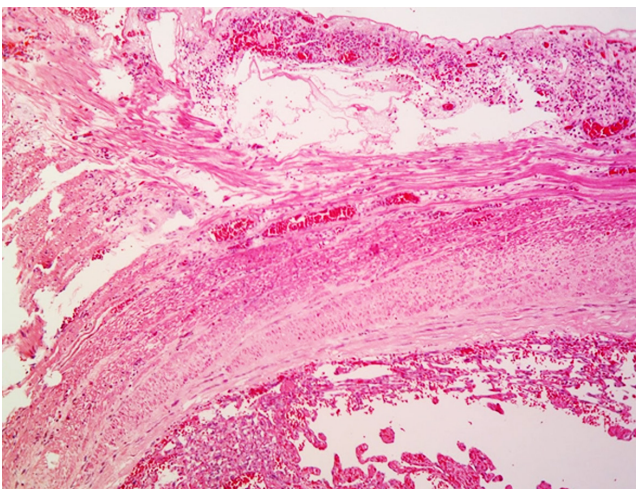
rial hemático, que corresponde a un hemangioma capilar ulcerado (**Figuras 3 y 4**). La paciente tuvo una evolución clínica favorable, sin nuevos episodios de sangrado y con mejoría de los niveles de hemoglobina, y toleró adecuadamente la vía oral, por lo que se le dio egreso. En el seguimiento ambulatorio continúa asintomática.

## DISCUSIÓN

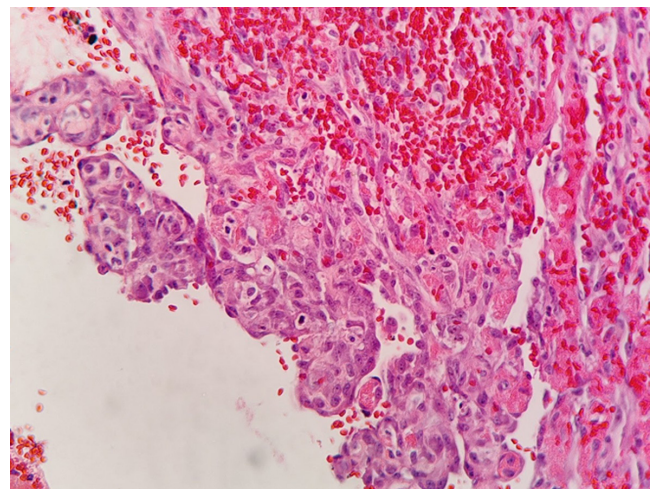
Los hemangiomas corresponden al 0,05% de todas las neoplasias del tracto gastrointestinal. Pueden dividirse de

acuerdo con el tipo de vasos involucrados en capilares, cavernosos y mixtos. Están compuestos de vasos sanguíneos terminales pequeños. En cuanto a su localización, es muy raro encontrarlos en el intestino delgado, con pocos casos reportados hasta la fecha<sup>(4)</sup>. Se considera una condición benigna, pero con potencial para generar alteraciones principalmente a largo plazo debido al sangrado crónico, lo que puede llevar a anemia por deficiencia de hierro. Aunque puede tratarse de forma exitosa con resección quirúrgica, su baja frecuencia en este grupo etario y su localización anatómica pueden llevar a que no se considere como diagnóstico diferencial. Adicionalmente, la identificación de estas lesiones con exámenes de rutina como la tomografía computada, resonancia magnética y colonoscopia puede ser difícil. Por tanto, la realización de estudios para el intestino delgado, como la cápsula endoscópica o la enteroscopia con doble balón, se han convertido en las mejores herramientas para el estudio de las lesiones en el íleon-yeyuno de forma preoperatoria en los pacientes estables hemodinámicamente<sup>(5)</sup>.

En este caso, debido a la inestabilidad hemodinámica de la paciente con requerimiento de soporte transfusional y uso de vasopresores, se realizó primero una angiografía abdominal, la cual fue negativa, por lo que se le ordenó una enteroscopia intraoperatoria como último recurso para determinar el sitio del sangrado y controlarlo de forma oportuna, siguiendo las recomendaciones actuales para el manejo del sangrado de intestino delgado<sup>(1,6,7)</sup>, y posteriormente se realizó el tratamiento estándar con resección quirúrgica y anastomosis laterolateral, que tuvo una evolución posoperatoria satisfactoria.



**Figura 3.** Hemangioma capilar de yeyuno. Hematoxilina-eosina 40x. Presenta compromiso de capa submucosa y muscular propia. Fuente: archivo de los autores.



**Figura 4.** Hemangioma capilar de yeyuno. Hematoxilina-eosina 400x. Se visualizan canales vasculares de paredes delgadas con abundante material hemático en su interior. Fuente: archivo de los autores.

En este punto resalta la importancia de la enteroscopia intraquirúrgica como herramienta fundamental en el manejo del sangrado del intestino delgado que persiste con inestabilidad hemodinámica incluso luego de la angiografía de vasos abdominales con resultado negativo, que no se debe diferir o reemplazar por exámenes como la cápsula endoscópica, ya que no solo permite llegar a un diagnóstico sino también brindar un tratamiento oportuno en el mismo procedimiento. En este caso se indicó la enteroscopia intraquirúrgica sobre la cápsula endoscópica debido a que de esta última se ha registrado una sensibilidad menor para malformaciones arteriovenosas (hasta 50%) al no disponer de insuflación ni succión durante la técnica, lo que dificulta la inspección de los pliegues, y toma un tiempo mayor para su realización y posterior interpretación de resultados. Adicionalmente, las malformaciones arteriovenosas pueden detectarse a través de la superficie externa de la pared intestinal mediante transiluminación, lo cual solo es posible a través de la enteroscopia intraquirúrgica<sup>(8,9)</sup>.

El estudio histopatológico confirmó el diagnóstico de hemangioma capilar de yeyuno, y dicho subtipo histológico también se considera particularmente infrecuente, pues en un estudio con 37 casos reportados entre los años 2000 y 2018, solo tres presentaron el subtipo capilar y el resto presentó el subtipo cavernoso<sup>(3)</sup>, además de que el diagnóstico de dichos casos se realizó de forma preoperatoria con cápsula endoscópica o enteroscopia asistida por balón en pacientes estables hemodinámicamente. El tratamiento más utilizado para estos hemangiomas es la resección quirúrgica; sin embargo, en años recientes se han repor-

tado terapias endoscópicas menos invasivas, como el uso de escleroterapia con polidocanol, que ha tenido buenos resultados, además de otras terapias como la coagulación con plasma de argón y resección endoscópica de la mucosa, aunque se requiere de especial cuidado para prevenir complicaciones como perforación, aspiración arterial y complicaciones relacionadas con la punción, especialmente en los hemangiomas con compromiso transmural, como en este caso, en el que la terapia endoscópica podría no ser suficiente para tratar por completo la lesión<sup>(10,11)</sup>.

## CONCLUSIÓN

Se reporta el caso de una paciente adulta joven con hemangioma capilar solitario en el yeyuno que generó sangrado agudo con choque hemorrágico y requerimiento de enteroscopia intraoperatoria y resección quirúrgica de yeyuno. Este tipo de lesiones presentan dificultades para el diagnóstico con métodos convencionales como tomografía computarizada, resonancia magnética o colonoscopia, y aunque la cápsula endoscópica y la enteroscopia de balón permiten su caracterización, en pacientes con inestabilidad hemodinámica persistente o recurrente, como en este caso, la enteroscopia intraoperatoria debe ser el procedimiento de elección ya que permite la localización de la lesión y su manejo urgente. Finalmente, aunque estas lesiones sean poco frecuentes, deben ser consideradas dentro del diagnóstico diferencial del sangrado gastrointestinal de intestino delgado, especialmente en pacientes jóvenes con sangrados masivos.

## REFERENCIAS

1. ASGE Standards of Practice Committee; Gurudu SR, Bruining DH, Acosta RD, Eloubeidi MA, Faulx AL, et al. The role of endoscopy in the management of suspected small-bowel bleeding. *Gastrointest Endosc.* 2017;85(1):22-31. <https://doi.org/10.1016/j.gie.2016.06.013>
2. Iodarche F, urculeț C, Beuran M, Ene D, Gaspar B, Georgescu F, et al. Emergency Surgery for Small Bowel Hemangioma. A review of the literature. *Chirurgia (Bucur).* 2021;116(6):657-663. <https://doi.org/10.21614/chirurgia.116.6.657>
3. Hu PF, Chen H, Wang XH, Wang WJ, Su N, Shi B. Small intestinal hemangioma: Endoscopic or surgical intervention? A case report and review of literature. *World J Gastrointest Oncol* 2018;10(12):516-52. <https://doi.org/10.4251/wjgov.10.12.516>
4. Wang B, Lou Z, Zheng W, Zhang J, Liu J. Capillary hemangioma in the ileum: Obscure small-bowel bleeding in an elderly person. *Turk J Gastroenterol.* 2018;29(4):520-521. <https://doi.org/10.5152/tjg.2018.17612>
5. Willert RP, Chong AK. Multiple cavernous hemangiomas with iron deficiency anemia successfully treated with double-balloon enteroscopy. *Gastrointest Endosc.* 2008;67(4):765-7. <https://doi.org/10.1016/j.gie.2007.07.044>
6. Gerson LB, Fidler JL, Cave DR, Leighton JA. ACG Clinical Guideline: Diagnosis and Management of Small Bowel Bleeding. *Am J Gastroenterol.* 2015;110(9):1265-87. <https://doi.org/10.1038/ajg.2015.246>
7. Ohmiya N. Management of obscure gastrointestinal bleeding: Comparison of guidelines between Japan and other countries. *Dig Endosc.* 2020;32(2):204-218. <https://doi.org/10.1111/den.13554>
8. Lofly WE, Ali RM, Galal SM. Capsule endoscopy versus intraoperative enteroscopy in management of small bowel

- arteriovenous malformations. *The Egyptian Journal of Surgery*. 2014;33(3):171-177.  
<https://doi.org/10.4103/1110-1121.141903>
9. Abutalib H, Yano T, Shinozaki S, Lefor AK, Yamamoto H. Roles of Capsule Endoscopy and Balloon-Assisted Enteroscopy in the Optimal Management of Small Bowel Bleeding. *Clin Endosc*. 2020;53(4):402-409.  
<https://doi.org/10.5946/ce.2020.143>
10. Aoyama T, Fukumoto A, Shigita K, Asayama N, Mukai S, Nagata S. Successful Endoscopic Sclerotherapy Using Polidocanol for Small Bowel Hemangioma. *Intern Med*. 2020;59(14):1727-1730.  
<https://doi.org/10.2169/internalmedicine.4327-19>
11. Al-Tkrit A, Aneeb M, Mekaiel A, Alawawdeh F, Mehta A. Cavernous Hemangioma: A Rare Cause of Massive Lower Gastrointestinal Bleeding. *Cureus*. 2020;12(8):e10075.  
<https://doi.org/10.7759/cureus.10075>