



INVESTIGACIÓN ORIGINAL

<https://doi.org/10.18597/rcog.3958>

## Tratamiento del embarazo ectópico implantado en cicatriz de cesárea: estudio de cohorte 2018-2022, Lima, Perú

### Treatment of ectopic pregnancy implanted on cesarean scar: cohort study 2018-2022, Lima, Peru

*Oswaldo Tipiani-Rodríguez, MD, MSc<sup>1</sup>; José Carlos Elías-Estrada, MD, MSc<sup>2</sup>; Yuliana Libet Bocanegra-Becerra<sup>1</sup>, MD; Miguel Ángel Ponciano-Biaggi, MD<sup>1</sup>*

Recibido: 25 de octubre de 2022 / Aceptado: 21 de marzo de 2023

## RESUMEN

**Objetivos:** describir las características clínicas y el tratamiento del embarazo ectópico implantado en la cicatriz de cesárea, así como las complicaciones y el pronóstico obstétrico.

**Materiales y métodos:** estudio de cohorte retrospectivo de gestantes con diagnóstico de embarazo ectópico implantado en la cicatriz de cesárea según los criterios de la Sociedad de Medicina Materno-Fetal, atendidas entre enero de 2018 y marzo de 2022 en dos instituciones de alta complejidad, pertenecientes a la seguridad social, ubicadas en Lima, Perú. Se hizo un muestreo consecutivo. Se midieron variables sociodemográficas y clínicas de ingreso, diagnóstico, tipo de tratamiento, complicaciones y pronóstico obstétrico. Se hace un análisis descriptivo.

**Resultados:** se incluyeron 17 pacientes, de 29.919 partos. De estas, el 41,2% recibió tratamiento médico y el resto recibió tratamiento quirúrgico. Se realizó un manejo local exitoso con metotrexato en el saco gestacional en dos pacientes con ectópico tipo 2. Cuatro de las pacientes requirieron

histerectomía total. Seis pacientes experimentaron una gestación después del tratamiento, y 4 de ellas culminaron el embarazo con una madre y un neonato saludables.

**Conclusiones:** el embarazo ectópico implantado en la cicatriz de una cesárea es una entidad poco frecuente, para la cual se cuenta con alternativas de manejo médico y quirúrgico con aparentes buenos resultados. Se requieren más estudios con mayor calidad metodológica de asignación aleatoria que ayuden a caracterizar la seguridad y la efectividad de las diferentes alternativas terapéuticas para las mujeres con sospecha de esta patología.

**Palabras clave:** cesárea; embarazo ectópico; metotrexato; cicatriz; placenta acreta.

## ABSTRACT

**Objectives:** To describe the clinical characteristics and treatment of ectopic pregnancy arising in the cesarean section scar, as well as its complications and obstetric prognosis.

**Material and methods:** Retrospective cohort study of pregnant women with the diagnosis of a scar pregnancy in accordance with Maternal-Fetal Medicine Society criteria, seen between January 2018 and March 2022 in two high complexity institutions of the social security system, located in

\* Correspondencia: Oswaldo Tipiani-Rodríguez. Dirección: Jirón Colina 1081, Bellavista. Departamento de Gineco Obstetricia - Hospital Nacional Alberto Sabogal Sologuren, Lima (Perú). [oswaldo5tipi@hotmail.com](mailto:oswaldo5tipi@hotmail.com).

1. Departamento de Gineco Obstetricia, Hospital Nacional Alberto Sabogal Sologuren - EsSalud, Lima (Perú).  
2. Departamento de Gineco Obstetricia, Hospital Nacional Edgardo Rebagliati Martins - EsSalud, Lima (Perú).

Lima, Peru. Consecutive sampling was used. Baseline sociodemographic and clinical variables were measured, including diagnosis, type of treatment, complications and obstetric prognosis. A descriptive analysis was performed.

**Results:** Out of 29,919 deliveries, 17 patients were included. Of these, 41.2 % received medical management and the rest were treated surgically. Successful management with intra-gestational sac methotrexate was performed in two patients with ectopic pregnancy type 2. Four patients required total hysterectomy. Six patients became pregnant after the treatment and 4 completed their pregnancy with healthy mother and neonate pairs.

**Conclusions:** Ectopic pregnancy implanted in a cesarean section scar is an infrequent occurrence for which medical and surgical management options are available with apparently good outcomes. Further studies of better methodological quality and random assignment are needed in order to help characterize the safety and effectiveness of the various therapeutic options for women with suspected scar pregnancy.

**Keywords:** Cesarean section; ectopic pregnancy; methotrexate; scar; placenta accreta.

## INTRODUCCIÓN

El embarazo ectópico es aquel que se implanta fuera de la cavidad uterina, con un 98 % de los casos ubicados en las trompas de Falopio y el 2 % restante en otros lugares como el ovario o el abdomen (1). Se habla de un embarazo ectópico implantado en cicatriz de cesárea (CSP - *cesarean scar pregnancy*) cuando el blastocisto anida en un área de dehiscencia microscópica de una cicatriz de cesárea previa (2). El incremento del número de CSP se ha asociado al aumento del número de cesáreas (2). Se han descrito dos tipos, de acuerdo con la profundidad de la implantación: cuando el embarazo progresa hacia la cavidad uterina es de tipo 1, y cuando lo hace hacia la vejiga es de tipo 2; este último se asocia con ruptura uterina, acretismo placentario y hemorragia (3). En una revisión de 112 casos, publicada en el 2006, se informa frecuencia 1:1.800 a 1:2.216 de todos los embarazos normales (4).

Su mecanismo fisiopatológico se encuentra aún en estudio. Se piensa que involucra la implantación

de blastocisto dentro de un tracto de dehiscencia en la cicatriz de una cesárea (5). Algunos autores han planteado que puede ser el evento inicial de la progresión de una placenta accreta. De hecho, las imágenes histopatológicas son muy similares y, a veces, indistinguibles: invasión de vellosidades coriales en el miometrio o en el lecho cicatrizal, con poco o ningún tejido decidual (6).

El diagnóstico es ecográfico (2), el cual involucra alguno de los siguientes criterios: 1) cavidad uterina y endocérnix vacíos; 2) placenta o saco gestacional, o ambos, incrustados en la cicatriz de la cesárea; 3) saco gestacional triangular (< 8 semanas de gestación) u ovalado (> 8 semanas de gestación) que llena el “nicho” de la cicatriz; 4) capa miometrial (entre el saco gestacional y la vejiga) delgada o ausente; 5) patrón vascular prominente en el área de inserción al Doppler; y 6) un polo embrionario o fetal. Se ha reportado que esta entidad puede confundirse hasta en un 13,6 % de los casos con embarazos cervicales, abortos en curso o embarazos de implantación baja (7).

En cuanto al tratamiento de la CSP, se han descrito terapias médicas, quirúrgicas, mínimamente invasivas y sus combinaciones (8). Dentro de las opciones quirúrgicas se incluye la histeroscopia, laparoscopia, laparotomía, cirugía transvaginal, aspiración uterina y legrado cortante; este último desaconsejado por la Society for Maternal-Fetal Medicine (SMFM) (2), debido a que se asocia con un riesgo de hemorragia del 28 %, el cual se puede reducir al 4 % cuando se combina con la embolización de las arterias uterinas (9). Respecto de esta última alternativa, Soro et al. informaron sobre un incremento de riesgo de espectro de placenta accreta en pacientes sometidas a embolización como tratamiento para la hemorragia posparto, por lo que no se recomienda usar indiscriminadamente esta técnica en mujeres que deseen un futuro embarazo (10). Si el objetivo es preservar la fertilidad, se prefiere la resección local de la masa gestacional (2).

Respecto del manejo médico, este se realiza con metotrexato (MTX), existiendo una controversia respecto del uso de esquemas de dosis única (11),

múltiple (12), o como inyección local dentro del saco gestacional (13). Por ejemplo, Herondelle et al., al estudiar a pacientes con embarazo en cicatriz, en el istmo, intersticiales o cervicales, prescribieron MTX sistémico a 27 pacientes, inyección local a 21, y una combinación de ambas a 8, encontrando una tasa de éxito del 46,6, 60 y 61,5 %, respectivamente, por cuanto recomendaron el tratamiento local (13). Por otra parte, Peng et al., en un estudio randomizado con 52 pacientes con CSP en cada brazo, para comparar el tratamiento sistémico vs. el local, encontraron una tasa de curación general similar (67,3 y 69,2 %, respectivamente;  $p > 0,05$ ); aunque, la remisión de la  $\beta$ -hCG fue significativamente más rápida después de la administración sistémica ( $p = 0,029$ ) (14). En cuanto al seguimiento, se aconseja realizar mediciones consecutivas de los niveles de  $\beta$ -hCG hasta su desaparición, y de ultrasonografía para descartar el desarrollo de malformaciones arteriovenosas uterinas (2).

Por otra parte, aunque la SMFM desaconseja el manejo expectante en todos los casos de CSP (2), algunos autores opinan que podría considerarse esta opción en pacientes con ectópico de tipo 1 y con un miometrio residual ( $\geq 4\text{mm}$ ) (15).

La importancia de su diagnóstico y tratamiento temprano radica en que este tipo de embarazos se asocia con morbilidad materna severa (2). En la actualidad se desconoce si se debe optar por algún tratamiento específico de acuerdo con el cuadro de cada paciente, debido al número limitado de ensayos controlados que comparen enfoques de tratamiento y, también, por la carencia de comparaciones directas entre enfoques médicos y quirúrgicos y poca información respecto a las complicaciones (2).

Esta cohorte retrospectiva de gestantes con CSP tiene como objetivo describir sus características clínicas, el tratamiento, así como las complicaciones y el pronóstico obstétrico.

## MATERIALES Y MÉTODOS

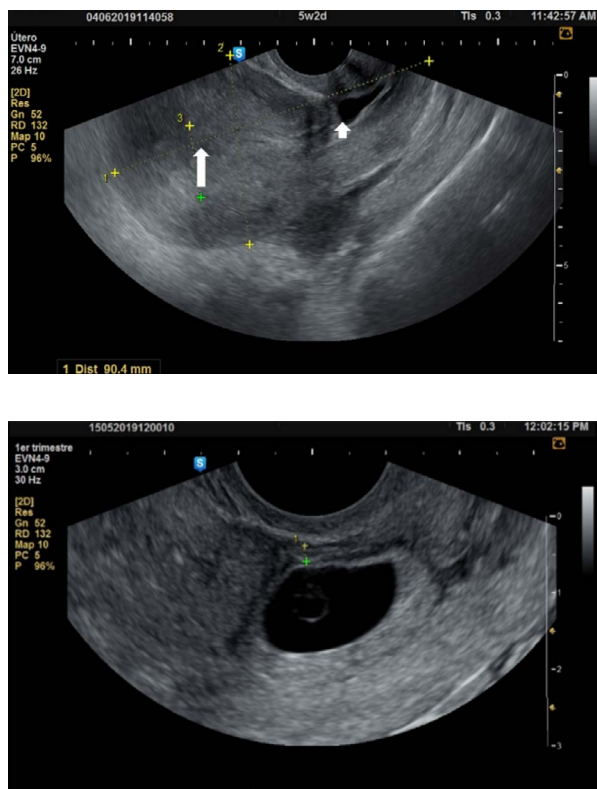
*Diseño y población.* Estudio de cohorte retrospectivo. Se incluyeron todas las pacientes con diagnóstico confirmado de embarazo ectópico implantado en la cicatriz de una cesárea que acudieron a los

hospitales de tercer nivel Alberto Sabogal Sologuren (HNASS) y Edgardo Rebagliati Martins (HNERM), pertenecientes a la seguridad social del Perú, durante el periodo comprendido entre enero de 2018 y marzo de 2022. El diagnóstico se estableció de acuerdo con los criterios de la SMFM (2). No existieron criterios de exclusión. Se realizó un muestreo por conveniencia, consecutivo estricto, a partir del universo de pacientes atendidas en las instituciones participantes.

*Procedimiento.* Las posibles candidatas fueron identificadas mediante la revisión, en los registros de ingreso hospitalario, de las pacientes con diagnóstico de embarazo ectópico implantado en la cicatriz de cesárea previa durante el primer trimestre, independientemente de los síntomas y el nivel de urgencia. Los criterios de inclusión y diagnóstico fueron verificados por todos los autores. Una vez identificadas las participantes, se tomó información desde el momento del diagnóstico, el tratamiento, hasta observar el resultado final, en términos de complicaciones y disminución de los niveles de la fracción beta de la gonadotropina coriónica humana ( $\beta$ -hCG). El tipo de manejo quirúrgico se decidió con base en la habilidad y el entrenamiento de los equipos médicos para una determinada opción quirúrgica, así como el deseo de mantener la fertilidad por parte de las pacientes. También se buscó identificar la presencia de embarazos posteriores y el resultado obstétrico de ellos. La extracción de datos se realizó a partir de las historias clínicas digitales y, en ausencia de ellas, de las historias clínicas en físico en los archivos de las instituciones participantes. Se diseñó un instrumento de recolección de datos en el programa estadístico Excel, el cual fue validado por juicio de expertos.

*Variables medidas.* Edad, número de partos y cesáreas previas, edad gestacional, índice de masa corporal (IMC), nivel  $\beta$ -hCG (mIU/ml), hemoglobina al ingreso y al alta (g/dL), tamaño de la masa gestacional (mm); grosor del miometrio residual (mm), definido como el grosor de la capa de miometrio que se encuentra entre el saco gestacional y la serosa vesical (Figura 1); presencia de latidos cardiacos embrionarios al tiempo del diagnóstico; tipo de tratamiento recibido (médico o quirúrgico); complicaciones intra o posoperatorias;

tiempo de desaparición de la  $\beta$ -hCG, y desenlace reproductivo a largo plazo (gestación y parto después del tratamiento).



**Figura 1.** Embarazo ectópico en cicatriz de cesárea. En la imagen superior, ultrasonografía en sagital, mostrando la cavidad endometrial vacía (flecha larga) y el saco gestacional implantado en la cicatriz (flecha corta). En la imagen inferior, miometrio residual, medido desde el saco gestacional hasta la serosa de la pared uterina.

**Fuente:** archivo del estudio.

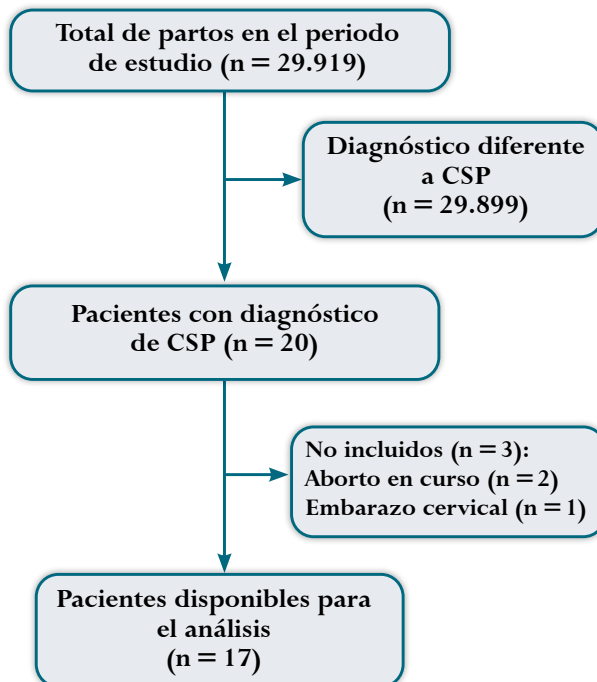
*Análisis estadístico.* Los datos cuantitativos se presentan en medianas y rangos intercuartílicos (percentiles 25-75). Para el cálculo de la incidencia se tomó como denominador el número de partos en el periodo de estudio. Se hizo un análisis exploratorio para comparar los resultados de las pacientes sometidas a tratamiento médico y quirúrgico. Para el análisis se utilizó el software SPSS versión 24.

*Aspectos éticos.* La investigación fue aprobada por el comité de ética del HNASS, con fecha 15 de julio de 2022, código de registro 684-2022-371. El estudio se rigió por la normatividad vigente en Perú sobre

investigación clínica aplicada y leyes de protección de datos personales.

## RESULTADOS

En el periodo de estudio se atendieron 29.919 partos, 20 fueron de candidatas a ingresar al estudio. Tres de ellas tuvieron otro diagnóstico, por lo que finalmente ingresaron 17 gestantes con CSP (Figura 2). De ellas, 11 pertenecían al HNERM y 6 al HNASS.



**Figura 2.** Diagrama de flujo para la elección de las participantes

CSP: embarazo ectópico implantado en la cicatriz de cesárea previa.

**Fuente:** elaboración propia.

En cuanto a las características demográficas, clínicas y de laboratorio, la mediana de la edad fue de 35 años, con un rango intercuartílico (RIQ) de 30,5-40. El número de partos y de cesáreas previas tuvo una mediana de 2 (RIQ = 1-2). La mediana de la edad gestacional al momento del diagnóstico fue de 7 semanas (RIQ = 6-0,2). El nivel de la  $\beta$ -hCG al ingreso tuvo una mediana de 8.904 mUI/ml (RIQ = 5.903-28.165), mientras que la mediana del tiempo de normalización de la  $\beta$ -hCG fue de 16 días (RIQ = 7-30). La hemoglobina al ingreso tuvo una mediana de 12 g/dL (RIQ = 11-13), y al alta fue

de 11 g/dL (RIQ = 10-12). El tamaño de la masa gestacional tuvo una mediana de 27 mm (RIQ = 16-42), y el grosor del miometrio residual fue de 4 mm (RIQ = 2-5 mm). El tiempo transcurrido desde la

última cesárea tuvo una mediana de 3 años (RIQ = 2-5); al ingreso, 11 pacientes (64,7%) presentaron latidos cardiacos embrionarios, y la misma cantidad de pacientes presentó sangrado vaginal (Tabla 1).

**Tabla 1.**  
Datos clínicos y demográficos de las 17 pacientes con embarazo ectópico en cicatriz de cesárea en dos Hospitales en Lima, Perú, 2018 - 2022.

Caso	Edad (años)	Número de partos	Número de cesáreas	Edad gestacional	Nivel de $\beta$ -hCG al ingreso (mIU/ml)	Tiempo de remisión de la $\beta$ -hCG (días)	Hemoglobina al ingreso (g/dL)	Hemoglobina al alta (g/dL)	Tamaño de la masa (mm)	Grosor del miometrio	Latidos cardiacos	Manejo
1	26	1	1	7,8	5.869	24	11,6	10,6	40	2,3	No	Resección laparoscópica
2	40	2	2	9,3	10.065	6	12,8	10,9	30	1,9	No	Resección por laparotomía
3	34	1	1	8,0	30.150	7	12,6	11,5	25	3,0	Sí	Resección por laparotomía
4	37	2	2	5,2	6.729	30	11,8	11,7	15	2,0	No	MXT local
5	42	2	2	5,6	26.179	49	11,6	12,9	27	2,3	No	MXT local
6	44	1	1	9,1	1.000	7	12,1	10,1	23	6,0	Sí	Histerectomía
7	40	1	1	6,0	8.904	20	13,3	9,9	9	5,0	Sí	MXT sistémico
8	29	2	2	7,0	11.970	27	12,4	12,2	16	4,7	No	MXT sistémico
9	31	2	2	13,0	39	7	14,7	14,3	10	4,7	No	Dilatación y legrado uterino
10	30	1	1	6,0	9.830	47	14,0	12,0	12	-	Sí	MXT sistémico
11	35	2	2	10,3	8.551	30	13,2	13,0	48	4,0	No	MXT sistémico
12	36	2	2	15,0	7.050	10	6,0	9,3	60	-	No	Histerectomía
13	28	2	2	6,6	50.314	119	9,6	9,0	27	-	No	MXT sistémico
14	37	2	1	7,1	44.755	14	12,4	10,5	18	6,0	Sí	Histerectomía
15	33	2	2	7,0	100.000	7	13,2	11,2	28	1,6	Sí	Resección por laparotomía
16	33	2	2	5,0	1.339	16	11,1	10,9	59	2,0	No	Resección por histeroscopia
17	41	3	3	6,3	5.936	7	10,1	10,0	44	4,0	No	Histerectomía

**Fuente:** elaboración propia.

*Tratamiento médico.* Siete pacientes (41,2%) recibieron tratamiento médico. La modalidad más frecuente fue el uso de MTX sistémico (5 pacientes), para lo cual se usó el esquema de dosis múltiple (12). En los casos 8 y 10, al no conseguir una reducción de más del

15%, el equipo médico del HNERM decidió repetir nuevamente el esquema de dosis múltiple, sin tener complicaciones. El tratamiento local, con inyección dentro del saco (13), fue realizado en el HNASS en dos pacientes (casos 4 y 5), quienes deseaban un

tratamiento conservador y reusaron someterse a un manejo quirúrgico. Ellos contaban con  $\beta$ -hCG al ingreso de 6.729 y 26.179 mUI/ml, respectivamente, ambos con el embarazo implantado en el nicho de la cicatriz (tipo 2). Para ello, se inyectó MTX dentro del saco gestacional, y, por protocolo de la institución, se adicionó un legrado por aspiración a la semana, con lo cual se logró la remisión completa de la  $\beta$ -hCG en 30 y 49 días, respectivamente, sin complicaciones. La mediana de la estancia hospitalaria, bajo tratamiento médico, fue de 19 días.

*Tratamiento quirúrgico.* Se realizó en 10 gestantes. El tratamiento quirúrgico más frecuente fue la histerectomía (4 casos), seguido por la resección de la lesión por laparotomía (3 casos), es decir, la escisión quirúrgica de toda el área de implantación del saco gestacional, con el posterior afrontamiento de los bordes del miometrio sano (histerorrafia). Hubo un solo caso de resección por histeroscopia, otro con

resección de la lesión por laparoscopia y otro con dilatación y legrado uterino. Este último fue realizado en una paciente con  $\beta$ -hCG = 39 mUI/ml, 10 mm de masa gestacional, y 4,7 mm de grosor de miometrio, sin complicaciones (caso 9) (Tabla 1).

*Desenlace reproductivo después del tratamiento.* De las 13 pacientes que quedaron con posibilidad de tener futuras gestaciones, 6 decidieron y lograron un embarazo, 3 con antecedente de tratamiento médico de CSP y 3 con tratamiento quirúrgico (35 % del total de los casos y 46 % de las que estaban fértiles luego del episodio) (Tabla 2). La mediana del tiempo entre la finalización del tratamiento y el nuevo embarazo fue de 7,5 meses. Una de ellas (16,7 %) tuvo una recurrencia y se sometió a histerectomía. Cuatro (66,6 %) tuvieron parto vaginal a las 38 semanas por cesárea, sin complicaciones (23 %); hubo pérdida del seguimiento de una paciente con 9 semanas de gestación (Tabla 2).

**Tabla 2.**  
Gestaciones después del tratamiento por embarazo en cicatriz de cesárea, en dos Hospitales de Lima, Perú, 2018 - 2022.

	Tiempo desde el procedimiento al nuevo embarazo (meses)	Edad gestacional al parto (semanas)	Modo de parto	Peso al nacimiento (gramos)	Observación
Caso 1	9	38	cesárea	3.100	No complicaciones
Caso 2	7	-	-	-	Pérdida de seguimiento
Caso 8	5	38	cesárea	3.572	No complicaciones
Caso 9	6	-	-	-	Recurrencia
Caso 10	8	38	cesárea	3.735	No complicaciones
Caso 13	10	38	cesárea	3.320	No complicaciones

**Fuente:** elaboración propia.

*Análisis exploratorio.* Se encontró que aquellos casos con latidos cardiacos embrionarios detectados al momento del ingreso tuvieron, significativamente, una mayor reducción de la hemoglobina, medida desde el diagnóstico hasta el alta médica (reducción de la hemoglobina = 2; RIQ = 1,7-2,4), en comparación con los que no presentaron latidos (reducción de la hemoglobina = 0,2; RIQ = 0,1-0,6); este hallazgo es independiente de la estancia hospitalaria y del tipo de tratamiento.

Por otro lado, la remisión de la  $\beta$ -hCG fue más rápida en el grupo de tratamiento quirúrgico (7 días; RIQ = 7-14,5) en comparación con el tratamiento médico (30 días; RIQ = 27-49); y la estancia hospitalaria fue, también, menor en pacientes con tratamiento quirúrgico (6 días; RIQ = 4-14) que con tratamiento médico (19 días; RIQ = 17- 20).

## DISCUSIÓN

En esta cohorte retrospectiva de casos expuestos encontramos que el tratamiento con MTX sistémico y la histerectomía fueron las opciones de manejo más frecuentes. El manejo con MTX local en embarazos implantados en la cicatriz de cesárea de tipo 2 fue técnicamente posible. El 66% de las pacientes que decidieron una gestación, lograron llegar a término sin complicaciones. Asimismo, se observó una disminución más rápida de los niveles sanguíneos de la  $\beta$ -hCG y una estancia más corta en pacientes bajo tratamiento quirúrgico.

La incidencia reportada en este estudio (1,7 cada 2.992 gestantes) es similar a la descrita por otros autores en otras latitudes (4). Respecto del tratamiento médico, nuestros hallazgos fueron similares a los informados por Salari et al. (16) quienes, en un metaanálisis en el cual se estudiaron 600 pacientes, informaron que la administración sistémica tuvo una tasa de éxito de 90,7%, y el tiempo medio de normalización de la  $\beta$ -HCG fue de 41 días, cifra algo superior a nuestra mediana, que fue de 30 días. Asimismo, señalaron una estancia hospitalaria media de 12, valor algo menor que nuestra mediana (19 días). En el presente estudio se realizó el tratamiento local en los casos 4 y 5, resaltando que fueron realizados en pacientes con embarazos ectópicos de tipo 2, en los cuales el saco gestacional se encuentra fuera de la línea media, lo que sugiere que es técnicamente posible realizar este tipo de manejo sin incrementar la morbilidad materna.

Respecto de la rápida reducción de los niveles de  $\beta$ -hCG en las pacientes sometidas a tratamiento quirúrgico, nuestros hallazgos concuerdan con los resultados de Li et al. (9), quienes encontraron que la resección de la lesión –por laparotomía, laparoscopia o vaginal– acortó dicha regresión.

En relación con el desenlace reproductivo, la tasa de embarazos sin complicaciones informada por nosotros es similar a la reportada por Morlando et al., quienes, en una revisión sistemática y metaanálisis en la cual se estudiaron 3.598 mujeres, informaron que el porcentaje fue del 67% (17). En dicho estudio se encontró además una recurrencia general de ectópico del 17,6%, porcentaje similar al nuestro (16,7%).

Por otro lado, la mayor reducción de la hemoglobina observada en pacientes con latidos cardiacos embrionarios al momento del diagnóstico concuerda con la revisión sistemática de Cali et al. (18), en la cual se observó que este tipo de pacientes tenía un alto riesgo de hemorragia grave durante el primer trimestre del embarazo.

La principal debilidad del estudio fue la característica retrospectiva de los datos, así como el no poder controlar factores asociados a la estancia hospitalaria como, por ejemplo, los protocolos de manejo de cada institución.

La principal fortaleza es el número importante de mujeres con CSP incluidas en el estudio.

## CONCLUSIONES

El embarazo ectópico implantado en la cicatriz de una cesárea es una entidad poco frecuente, para la cual se cuenta con alternativas de manejo médico y quirúrgico con aparentes buenos resultados. Se requieren estudios de asignación aleatoria que ayuden a caracterizar la seguridad y la efectividad de las diferentes alternativas terapéuticas para las mujeres con sospecha de esta patología.

## REFERENCIAS

1. Cunningham F, Leveno KJ, Bloom SL, Dashe JS, Hoffman BL, Casey BM, et al., editores. Williams Obstetrics. 25th ed. New York: McGraw-Hill Education; 2018. pp. 237-238.
2. Society for Maternal-Fetal Medicine (SMFM), Miller R, Gyamfi-Bannerman C, Publications Committee. Society for Maternal-Fetal Medicine Consult Series #63: Cesarean scar ectopic pregnancy. *Am J Obstet Gynecol.* 2022;227(3):B9-20. <https://doi.org/10.1016/j.ajog.2022.06.024>
3. Vial Y, Petignat P, Hohlfield P. Pregnancy in a cesarean scar. *Ultrasound Obstet Gynecol.* 2000;16(6):592-3. <https://doi.org/10.1046/j.1469-0705.2000.00300-2.x>
4. Rotas MA, Haberman S, Levigur M. Cesarean scar ectopic pregnancies: Etiology, diagnosis, and management. *Obstet Gynecol.* 2006;107(6):1373-81. <https://doi.org/10.1097/01.AOG.0000218690.24494.ce>
5. Tantbirojn P, Crum CP, Parast MM. Pathophysiology of placenta creta: The role of decidua and extravillous trophoblast. *Placenta.* 2008;29(7):639-45. <https://doi.org/10.1016/j.placenta.2008.04.008>

6. Timor-Tritsch IE, Monteagudo A, Cali G, Palacios-Jaraquemada JM, Maymon R, Arslan AA, et al. Cesarean scar pregnancy and early placenta accreta share common histology. *Ultrasound Obstet Gynecol.* 2014;43(4):383-95. <https://doi.org/10.1002/uog.13282>
7. Timor-Tritsch IE, Monteagudo A. Unforeseen consequences of the increasing rate of cesarean deliveries: Early placenta accreta and cesarean scar pregnancy. A review. *Am J Obstet Gynecol.* 2012;207(1):14-29. <https://doi.org/10.1016/j.ajog.2012.03.007>
8. Birch Petersen K, Hoffmann E, Rifbjerg Larsen C, Svarre Nielsen H. Cesarean scar pregnancy: A systematic review of treatment studies. *Fertil Steril.* 2016;105(4):958-67. <https://doi.org/10.1016/j.fertnstert.2015.12.130>
9. Li J, Li H, Jiang J, Zhang X, Shan S, Zhao X, et al. Dilatation and curettage versus lesion resection in the treatment of cesarean-scar-pregnancy: A systematic review and meta-analysis. *Taiwan J Obstet Gynecol.* 2021;60(3):412-21. <https://doi.org/10.1016/j.tjog.2021.03.006>
10. Soro MAP, Denys A, de Rham M, Baud D. Short & long term adverse outcomes after arterial embolisation for the treatment of postpartum haemorrhage: a systematic review. *Eur Radiol.* 2017;27(2):749-62. <https://doi.org/10.1007/s00330-016-4395-2>
11. Lipscomb GH, Stovall TG, Ling FW. Nonsurgical treatment of ectopic pregnancy. *N Engl J Med;*343(18):1325-9. <https://doi.org/10.1056/NEJM200011023431807>
12. Barnhart KT, Gosman G, Ashby R, Sammel M. The medical management of ectopic pregnancy: A meta-analysis comparing "single dose" and "multi-dose" regimens. *Obstet Gynecol.* 2003;101(4):778-84. <https://doi.org/10.1097/00006250-200304000-00028>
13. Herondelle C, Spiers A, Nyangoh-Timoh K, Thubert T, Fauconnier A, Moquet PY, et al. Efficacy of in situ methotrexate injection in the treatment of nontubal ectopic pregnancies: A retrospective multicenter study. *J Minim Invasive Gynecol.* 2022;29(2):243-9. <https://doi.org/10.1016/j.jmig.2021.08.007>
14. Peng P, Gui T, Liu X, Chen W, Liu Z. Comparative efficacy and safety of local and systemic methotrexate injection in cesarean scar pregnancy. *Ther Clin Risk Manag.* 2015;11:137-42. <https://doi.org/10.2147/TCRM.S76050>
15. Kaelin Agten A, Cali G, Monteagudo A, Oviedo J, Ramos J, Timor-Tritsch I. The clinical outcome of cesarean scar pregnancies implanted "on the scar" versus "in the niche". *Am J Obstet Gynecol.* 2017;216(5):510.e1-510.e6. <https://doi.org/10.1016/j.ajog.2017.01.019>
16. Salari N, Kazemina M, Shohaimi S, Nankali AAD, Mohammadi M. Evaluation of treatment of previous cesarean scar pregnancy with methotrexate: A systematic review and meta-analysis. *Reprod Biol Endocrinol.* 2020;18(1):108. <https://doi.org/10.1186/s12958-020-00666-0>
17. Morlando M, Buca D, Timor-Tritsch I, Cali G, Palacios-Jaraquemada J, Monteagudo A, et al. Reproductive outcome after cesarean scar pregnancy: A systematic review and meta-analysis. *Acta Obstet Gynecol Scand.* 2020;99(10):1278-89. <https://doi.org/10.1111/aogs.13918>
18. Cali G, Timor-Tritsch IE, Palacios-Jaraquemada J, Monteagudo A, Buca D, Forlani F, et al. Outcome of Cesarean scar pregnancy managed expectantly: Systematic review and meta-analysis. *Ultrasound Obstet Gynecol.* 2018;51(2):169-75. <https://doi.org/10.1002/uog.17568>

## CONTRIBUCIÓN DE LOS AUTORES

Oswaldo Tipiani-Rodríguez: concepción, redacción y aprobación de la versión final del artículo.

José Carlos Elías-Estrada: búsqueda de la información, redacción y aprobación de la versión final del artículo.  
Yuliana Libet Bocanegra-Becerra: búsqueda de la información, redacción y aprobación de la versión final del artículo.

Miguel Ángel Ponciano-Biaggi: búsqueda de la información, redacción y aprobación de la versión final del artículo.

## FINANCIACIÓN

Los autores no tuvieron ninguna fuente de financiación.

**Conflicto de intereses:** los autores declaran no tener ningún conflicto de intereses.