

Entesis, entesopatía y espondiloartritis

Entheses, enthesopathy and spondyloarthritis

Patricia Ortiz Peña¹, Enrique Calvo Páramo², Paola Varela¹, Rafael Valle³, John Londoño Patiño¹

RESUMEN

Palabras clave:

espondiloartropatías,
espondiloartritis,
entesopatía, entesis, entesitis,
artritis reactiva,
espondiloartropatía
indiferenciada, espondilitis
anquilosante.

Recibido:
13 de junio de 2011.

Aceptado:
10 de febrero de 2012

Las espondiloartritis (SpA) comprenden un grupo heterogéneo de enfermedades inflamatorias articulares que comparten varias características clínicas y de laboratorio, una fuerte tendencia a la asociación familiar dada por una susceptibilidad genética relacionada con la presencia del antígeno de histocompatibilidad HLA-B27, compromiso de las entesis, afectación predominante del esqueleto axial, artritis asimétrica de grandes articulaciones en los miembros inferiores y relación con la infección como factor desencadenante de las mismas. Las SpA incluyen varios subtipos: la artropatía psoriásica (PsA), las espondiloartritis no definidas (uSpA), la artritis asociada a enfermedades inflamatorias intestinales (EII), la artritis reactiva (ReA) y la espondilitis anquilosante (EA).

La característica histopatológica fundamental de las SpA es la entesitis, la cual está dada por la inflamación patológica de las entesis comprometidas, que son los sitios de inserción de los tendones, ligamentos, fascias y cápsulas articulares al hueso; así como también el sitio de unión del cartílago al hueso subcondral.

SUMMARY

Key words:

Spondyloarthritis,
Enthesopathy, Reactive
Arthritis, Ankylosing
Spondylitis,
Undifferentiated
Spondyloarthritis.

Spondyloarthritis are a heterogeneous group of inflammatory joint diseases, which share clinic and laboratory characteristics, a strong relation to hereditary factors (mainly antigen HLA-B27), enthesitis (most commonly affecting axial skeleton), large joints asymmetric arthritis mostly in lower limbs, and its relationship with infections as a triggering factor. Spondyloarthritis include various subtypes: Psoriatic Arthropathy (PsA), Undifferentiated Spondyloarthritis (uSpA), Arthritis related to inflammatory bowel disease (IBD), Ankylosing Spondylitis (AS) and Reactive Arthritis (ReA).

Fundamental histopathologic characteristic of the Spondyloarthritis is enthesitis on the sites of attachment of tendons, ligaments, joint capsules and fascias to the bone, but also over the cartilage at the subchondral bone.

Los autores declaran no presentar ningún conflicto de interés al momento de la redacción del manuscrito.

1. Sección de Reumatología. Departamento Medicina Interna. Facultad de Medicina. Universidad de la Sabana. Bogotá, Colombia.
2. Departamento de Radiología e Imágenes Diagnósticas. Facultad de Medicina. Universidad Nacional de Colombia. Bogotá, Colombia.
3. Servicio de Reumatología. Departamento Medicina Interna. Hospital Militar Central. Bogotá, Colombia.

Correspondencia:
John Londoño: john.londono@unisabana.edu.co

Definición

Las espondiloartritis son un grupo de enfermedades reumáticas inflamatorias que tienen una prevalencia entre 0,5 % y 1,5 % en la población general, con diferencias raciales y geográficas muy importantes, siendo más común en hombres jóvenes, caucásicos, con una relación entre hombres y mujeres de cuatro a uno.^{1,2} Estudios realizados en Latinoamérica (Colombia y México) han establecido que el subgrupo de uSpA es la forma más frecuente de presentación: 46 % en Colombia y 42 % en México.³

Las SpA comparten ciertas características clínicas, pero con diferente presentación en cada una de ellas; las más importantes son: entesitis, compromiso del esqueleto axial, artritis predominante en los miembros inferiores, dactilitis, tendencia a la asociación familiar, hallazgos radiológicos y la relación con el antígeno de histocompatibilidad HLA-B27.^{2,4-6}

La característica histopatológica fundamental de las SpA es la entesitis, dada por el compromiso inflamatorio de las entesis comprometidas correspondiente a los sitios de inserción de los tendones, ligamentos, fascias y cápsulas articulares al hueso.⁷ En las entesitis comprometidas se observan tres fases: la inflamación, la erosión ósea y la formación de sindesmofitos (espolones).

El término «entesopatía» es relativamente nuevo y como tal fue descrita por primera vez por Niepel y colaboradores en 1966 en un grupo de pacientes con SpA.⁷ En 1970, Ball describió minuciosamente los hallazgos microscópicos de la entesitis en pacientes con AS y demostró que es una característica clínica y patológica muy importante de esta enfermedad, en contraste con la artritis reumatoide (AR).⁸

En 1970 Fassbender publicó varios estudios sobre la entesis como parte esencial en el concepto de espondiloartritis. En 1975 François evidenció que hay entesitis en la zona de la articulación sacroilíaca.⁹ En 1982, Oze demostró que la sacroilitis comienza en el hueso subcondral en las zonas de inserción tendinosa y ligamentaria.¹⁰ En 1982, un síndrome de entesopatía y artropatía seronegativa en niños

fue descrito por Rosenberg.¹¹ Tales observaciones también fueron hechas por Burgos-Vargas en un grupo de niños de la población mexicana mestiza.¹² En 1988, Canoso describe los componentes del órgano de la entesis del tendón de Aquiles en el artículo clásico «The Premiere Entesis».¹³

Clínicamente el concepto de entesopatía fue ganando importancia y reconocimiento dentro del cuadro clínico y diagnóstico de las SpA hasta llegar a ser incluido en el año de 1991 dentro del grupo de criterios preliminares de clasificación del Grupo Europeo para el Estudio de las Espondilortropatías (ESSG) como también en los nuevos criterios propuestos para la clasificación de las formas axiales y periféricas de SpA del grupo ASAS, que tienen como objetivo agrupar observaciones sistemáticas de los individuos con evidencia de estas enfermedades.¹⁴⁻¹⁸

A pesar de que el término «entesopatía» fue inicialmente utilizado en la literatura especializada, el término «entesitis» ha ido ganando terreno, ya que en años recientes fue establecida la diferencia entre entesopatía y entesitis. La entesopatía como fenómeno patológico puede observarse en muchas entidades con origen mecánico, metabólico o traumático, mientras que el concepto de entesitis es usado cuando los cambios son prevalentemente inflamatorios; esta última se constituye en una manifestación cardinal de las SpA.^{19,20}

Las manifestaciones clínicas de la entesitis son ampliamente variables; van desde los síntomas y signos de inflamación aguda severa hasta aquellos cuadros con ausencia de tales manifestaciones. Las entesis más comúnmente afectadas en SpA corresponden al tendón de Aquiles, fascia plantar, sínfisis púbica, trocánteres mayores, tuberosidad isquiática, cresta ilíaca, tendón patelar y apófisis espinosas de la columna vertebral, entre otras.²¹⁻²³

Anatomía de las entesis

Las entesis constituyen los sitios de inserción de tendones, ligamentos, fascias y cápsulas articulares al hueso y se caracterizan por ser estructuras metabólicamente muy activas y extremadamente

sensibles debido al alto contenido de terminaciones nerviosas.^{23,24}

La anatomía de las entesis ha sido descrita por varios autores, entre ellos Benjamín, que define básicamente dos grandes tipos de entesis: las fibrosas y las fibrocartilagosas (FC). Las de tipo fibroso se caracterizan por estar compuestas de tejido fibroso denso y puro, el cual une el tendón o ligamento al hueso, mientras que las de tipo fibrocartilaginoso contienen una zona de cartílago transicional en la interface ósea. Las entesis de tipo fibroso son típicas de la metáfisis y la diáfisis de los huesos largos, y las de tipo FC son comunes a las epífisis.²¹

La mayoría de las entesis son del tipo FC y en este caso la inserción del tendón, ligamento, fascia o cápsula articular al hueso está compuesta por cuatro zonas histológicamente identificables, las cuales se mezclan entre sí y representan la transición del tendón o ligamento hasta su inserción en el hueso.^{13,19} Los tendones pueden tener diferentes formas y tallas: algunos son bandas planas y otros, cordones redondeados; y la forma de la entesis frecuentemente coincide con la del tendón.²⁵

La entesis contiene gran cantidad de terminaciones nerviosas y es avascular, pero se irriga de forma similar al cartílago articular, por medio de la penetración de los vasos a través del hueso subcondral, lo que favorece la formación de hueso, disipando el estrés y convirtiéndolo en el sitio de anclaje más importante de los tejidos blandos al hueso ya que es el punto de interface entre el fibrocartílago calcificado y el hueso subcondral.^{26,27}

Histopatología y bioquímica de las entesis en SpA

Los tejidos que contienen fibroblastos son considerados generalmente como metabólicamente inactivos comparados con otros tejidos; sin embargo, los tendones y ligamentos que constituyen las entesis están constantemente respondiendo a factores mecánicos y/o biológicos, indicando que las entesis fibrocartilagosas (FC) son tejidos muy dinámicos que responden todo el tiempo a estímulo, tienen la habilidad inhe-

rente de promover la formación de nuevo hueso. Por el contrario, durante los periodos de inmovilización, los tendones y ligamentos disminuyen su contenido de fibrocartílago y, por lo tanto, la fuerza de las entesis.^{1,28}

Es también importante que durante la diferenciación, las células FC se acumulen en un momento que corresponde al mayor incremento en la carga mecánica sobre la entesis. Las células FC de la entesis están rodeadas por una matriz extracelular, en la cual las moléculas de proteoglicanos son visibles. La habilidad de las fibras de las entesis para resistir la compresión es el resultado de la presencia de colágeno tipo II y agregano en la matriz extracelular, la cual es sintetizada por las células FC debido a la metaplasia fibroblástica. Hay cambios marcados en la distribución de los glucosaminoglicanos (GAG) en las entesis: ambos tipos (fibrosa y FC) contienen dermatán sulfato pero únicamente las inserciones FC tienen keratán sulfato y condroitina 4 y 6, la última de las cuales es un marcador importante de fibrocartílago de superficie.^{20,24,28} Por lo anterior se ha establecido el concepto de entesis como un órgano de significancia general entendiendo que no es solamente el sitio de inserción como unión focal, sino que hace parte de un complejo (tendón, fibrocartílago, cojinete graso, bursa y sinovio) que disipa el estrés de la interfaz del hueso con el sitio de unión por sí mismo y que explica los diversos cambios patológicos incluyendo bursitis, sinovitis y cambios extracapsulares.²⁹

Todo lo anteriormente expuesto es de particular interés en SpA, sobre todo en etapas tempranas y antes del desarrollo de la anquilosis, ya que no está claro si el fenómeno de entesitis compromete únicamente las entesis que contengan fibrocartílago.^{27,30}

La entesis está constituida por cuatro zonas: la primera es el propio tendón o ligamento y está constituida por bandas gruesas de fibras de colágeno, las cuales muestran una considerable fuerza y habilidad para resistir la tracción. La segunda zona está constituida por fibrocartílago no mineralizado; esta región tiene un espesor variable y está constituida por fibras de colágeno similares a la del tendón o ligamento y contiene

condrocitos. La tercera zona contiene fibrocartilago mineralizado y se encuentra directamente adyacente al hueso en el cual se inserta. La cuarta y última zona es el hueso mismo; al final de la inserción del tendón o ligamento al hueso, las fibras de colágeno se mezclan imperceptiblemente con aquellas fibras de la matriz ósea, volviéndose una sola. Las fibras de colágeno que penetran más profundamente en el hueso son las llamadas fibras de Sharpey y tienen funciones de fijación.²⁴

También debe tomarse en cuenta el concepto de inflamación específica en SpA, el cual no está restringido solamente a las entesis sino que se extiende al hueso subcondral, la médula ósea y la cápsula articular. Los estudios histopatológicos y otros estudios recientes con Resonancia Nuclear Magnética (RNM), en los cuales se tomaron pacientes en etapas tempranas de la enfermedad, comúnmente mostraron cambios inflamatorios importantes en el hueso subcondral.^{1,31}

Un hallazgo importante de entesitis en SpA es la presencia de una aumentada vascularización en los sitios de unión de las entesis, es decir donde se juntan la sinovial, la cápsula articular, el hueso subcondral y la médula ósea. Además, se ha demostrado que los procesos de osificación como la formación de entesofitos están precedidos de invasión vascular, indicando un papel definitivo de la neoformación vascular en la histopatología de los cambios en la entesitis en SpA y en la nueva formación ósea, lo que induce a la formación de sindesmofitos que conlleva a la anquilosis y por esta razón es el factor principal de la pérdida de la movilidad asociada a las SpA.^{21,23} Como lo reportó François, sinovitis leve pero destructiva y el compromiso del hueso subcondral son los cambios más tempranos identificados histológicamente en la articulación sacroilíaca.²²

En la experiencia de Braun, usando RMN para su valoración en las etapas tempranas de las SpA, el proceso inflamatorio comienza en el cartilago, cerca de la cápsula articular; posteriormente sobreviene la destrucción de los tejidos adyacentes al cartilago articular y su remplazo por tejido fibroso y finalmente neoformación ósea.³²

La inflamación de los tejidos blandos y la destrucción ósea ocurren en los sitios de entesis y los infiltrados inflamatorios de fibroblastos invaden el hueso que está adyacente al sitio de entesitis y al hueso subcondral. En estudios recientes los infiltrados inflamatorios y el edema fueron claramente evidentes en la médula ósea de pacientes con SpA y en especímenes tomados cerca de los sitios de entesitis en los que las células inflamatorias predominantes fueron los linfocitos T CD3+. En pacientes con PsA los linfocitos T CD4+ constituyeron la mayoría de las células inflamatorias.³³

Imaginología normal en entesitis en las SpA

Las características radiológicas de las entesis han jugado un papel importante en la definición de las lesiones de entesitis y a su vez en el concepto de SpA. Estos hallazgos están descritos en la literatura médica e incluyen: osteopenia en el sitio de inserción, irregularidad de la corteza ósea, erosiones, calcificaciones de los tejidos blandos y formación de nuevo hueso en el sitio de la entesitis. La periostitis, que no necesariamente está relacionada con una inserción en particular, también se considera una característica radiológica vista en SpA y se visualiza como superficies óseas de contornos borrosos e irregulares.^{30,34} En entesitis periférica, el proceso inflamatorio en tendones y ligamentos puede ser visualizado mejor por ultrasonido o RMN, pero también es posible detectar entesitis por rayos X convencionales.^{31,35,36}

Los hallazgos radiológicos de entesitis en radiografía convencional incluyen: edema de tejidos blandos que puede ser visualizado como un aumento en la densidad, osteopenia vista como una pérdida de la densidad ósea, aumento en la trabeculación ósea e irregularidad de la cortical ósea del sitio de inserción de la entesis, periostitis, calcificación de los tejidos blandos adyacentes a las entesis y formación de entesofitos. Estos cambios entesopáticos se aprecian mejor en articulaciones pequeñas que en grandes, sobre todo en pacientes con PsA.³⁴ Los cambios de entesitis en la pelvis se hacen visibles específicamente en la sínfisis del pubis, tuberosidad

isquiática, rama iliopúbica y rama isquiopúbica, donde se pueden presentar cambios mínimos, dados por osteopenia subcortical y generalizada; fenómenos destructivos reflejados por pérdida de la definición de la cortical y erosiones en el sitio de inserción del tendón y cambios de neoformación visualizados por calcificaciones irregulares^{35,37,38} (figura 1).

La tomografía computarizada (TC) no ha sido muy utilizada en el estudio de las entesitis. Su uso se ha restringido como guía para la infiltración de las articulaciones sacroilíacas en pacientes con SpA.^{39,40}

Los estudios con gammagrafía ósea solo han podido mostrar un aumento difuso en la captación del isótopo a nivel general pero de características inespecíficas. Esta técnica fue utilizada para el diagnóstico imaginológico de sacroiliítis, pero, a pesar de su alta sensibilidad, es poco específica, por lo que no se usa en la práctica cotidiana.^{41,42}

Otro método que se ha estudiado en la evaluación de las SpA y de los fenómenos entesopáticos asociados es la RNM. La introducción de esta modalidad constituye el principio del avance en las imágenes durante las últimas dos décadas. La principal ventaja de la RNM es su capacidad para visualizar la inflamación en tejidos blandos y medula ósea, anomalías que pueden

ser detectadas mediante secuencias de T1 con supresión de grasa y STIR. Los primeros estudios con RMN mostraron la naturaleza extrasinovial de las lesiones inflamatorias entesopáticas en pacientes con SpA.^{41,42} Posteriormente los estudios de RMN demostraron que la respuesta inflamatoria asociada con la entesitis es mucho más extensa de lo que inicialmente se pensó y ha llevado a dos observaciones patogénicas importantes: que la base de los cambios extracapsulares observados en el proceso patológico inflamatorio en SpA es la entesitis misma y que la respuesta inflamatoria asociada con la entesitis puede ser mucho más extensa, envolviendo no solo los tejidos adyacentes, sino también la médula ósea cercana, de donde el proceso puede extenderse a una distancia considerable del sitio inicial de entesitis.^{32,43-45}

La RMN muestra evidencia de edema de medula ósea e inflamación de diversas estructuras dentro y fuera de la cápsula articular. La RMN dinámica es muy útil en diagnóstico temprano de sacroiliítis y compromiso espinal en SpA cuando las radiografías convencionales son normales, ya que el grado de realce del gadolinio parece relacionarse con los cambios histológicos. El edema óseo parece ser más evidente en los sitios desprovistos de sinovial como la fascia plan-

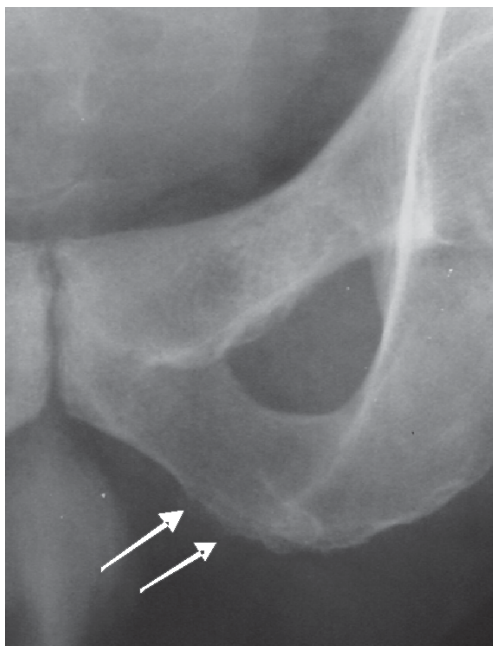


Figura 1. Rama isquiopúbica: se observa osteopenia subcortical, pérdida de la definición de la cortical y erosiones en el sitio de inserción del tendón con calcificaciones irregulares.

tar; por esta razón, el edema óseo es más prominente en SpA que AR.^{42,46,47}

Sin embargo, la RMN tiene algunas limitaciones en la evaluación de las entesis, entre las que se encuentra el alto costo y el limitado acceso a los equipos, sumado esto a la falta de estandarización en la técnica para la evaluación de las articulaciones sacroilíacas en el contexto de las SpA.^{48,49} Hay evidencia de que las lesiones agudas documentadas por RNM también tienen validez predictiva de las anomalías radiográficas, tanto en articulaciones sacroilíacas como en columna vertebral.^{48,50}

La ecografía con transductores lineales de alta frecuencia (mayor a 7,5 MHz) ejecutada en tiempo real es un buen método para evaluar entesitis; con ella se puede demostrar edema en las entesis comprometidas, tendinitis, edema de tejidos blandos peritendinosos, bursitis y edema ligamentoso. La ecografía es la técnica de imagen musculoesquelética que más rápido ha evolucionado, de tal manera que actualmente ha reemplazado a la RNM en diversos campos clínicos y sirve además como complemento a otras técnicas.⁵¹

La ultrasonografía fue sistemáticamente aplicada al estudio de entesitis en SpA por primera vez en el año 1994 por Lethinen, seguido por Balint en el 2002 y D. Agostino y colaboradores en el 2003, aunque estudios previos habían reportado su utilidad en la evaluación de patologías del tendón y su inserción.^{52,53} Esta técnica muestra una promesa considerable como herramienta para la evaluación de la inflamación

periférica, especialmente la entesitis, ya que varios estudios indican el valor de la detección de entesitis subclínica, conociendo que los sitios de entesis más involucrados en esta patología son miembros inferiores y superiores. Además es una técnica ampliamente disponible, económica, no usa radiación y, a pesar de ser operador dependiente, en los estudios se ha encontrado adecuada confiabilidad intra e interobservador.^{50,54}

Los hallazgos sonográficos relacionados a los cambios estructurales de la entesitis son: 1. ecogenicidad no homogénea, que corresponde a la pérdida del patrón fibrilar normal de la inserción del tendón; 2. cambios focales intratendinosos reflejados por áreas hipoeoicas asociadas con interrupción focal o fragmentación de la estructura fibrilar y/o calcificaciones puntiformes; 3. borramiento de márgenes del tendón; 4. engrosamiento del tendón en el nivel de su inserción, que es el signo patológico más objetivo, y 5. inflamación peritendinosa-perientesimal con difusión de fluido inflamatorio, hallazgo característico de las SpA (paratendonitis)⁵⁵ (figura 2).

La sonografía en la escala de grises permite la visualización de cambios destructivos e inflamatorios en el tendón y estructuras articulares, no obstante con una mayor dificultad para definir claramente cambios agudos. Por esto, en los últimos años se ha dado valor agregado al uso del doppler poder, ya que permite diferenciar en la enfermedad articular inflamatoria los cuadros agudos de los crónicos.⁵⁶ En SpA el hallazgo princi-

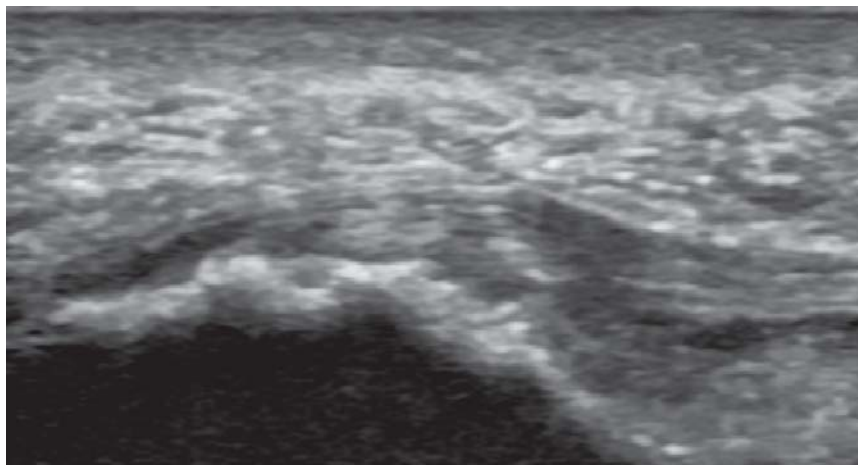


Figura 2. Fascia plantar: se evidencia engrosamiento y alteración del patrón fibrilar con zonas hipoeoicas en el sitio de su inserción, sus márgenes se encuentran borrosos. Existe irregularidad de la cortical del calcáneo.

pal en entesitis fue la presencia de vascularización anormal en la inserción de la entesis en el hueso cortical (cambio que ayuda a una mejor diferenciación entre las SpA) y otras patologías inflamatorias, incluyendo AR.⁵³

Aunque es una técnica que detecta cambios mínimos tempranos, se debe ser cuidadoso en evitar sobrediagnóstico ya que es un observador dependiente; por lo consiguiente, se recomienda una adecuada anamnesis y un examen físico previos. También se conoce su utilidad como guía para aplicaciones de medicamentos y seguimiento de la respuesta terapéutica.^{50,52}

Conclusiones

Aunque los conceptos de Entesis y Entesitis están bien estudiados y caracterizados desde hace varios años, no son términos comunes ni un tema que habitualmente se maneje en campos como la imaginología. Nos pareció importante hacer

esta revisión de tema con el fin de ilustrar desde varios aspectos el compromiso de los sitios de inserción de tendones y ligamentos en las espondiloartritis que, aunque poco frecuentes, generan gran discapacidad.

Creemos que al entender el concepto bioquímico, histopatológico y anatómico de la entesis, así como saber interpretar las imágenes en el contexto clínico de un paciente con sospecha clínica de SpA, puede ser más enriquecedor para el médico y el paciente.

Podemos observar que las diferentes técnicas imaginológicas cumplen una función importante en la evaluación de tejidos blandos periarticulares y cambios óseos en el nivel cortical y en medula ósea; sin embargo, debemos resaltar la importancia que tiene el uso de la sonografía en escala de grises acoplada con el doppler poder como un método confiable para evaluar entesitis en pacientes con SpA y como herramienta importante para el diagnóstico temprano.

Referencias

1. Sieper J, Braun J, Rudwaleit M, Boonen A, Zink A. Ankylosing spondylitis: an overview. *Ann Rheum Dis* 2002;61Suppl 3:iii8-18.
2. van der Linden S, van der Heijde DM. Clinical and epidemiologic aspects of ankylosing spondylitis and spondyloarthropathies. *Curr Opin Rheumatol* 1996;8: 269-274.
3. Londoño J, González L, Ramírez A, Santos P, Ávila L, Santos A, et al. Caracterización de las espondiloartropatías y determinación de factores de mal pronóstico en una población de pacientes colombianos. *Revista Colombiana de Reumatología* 2005;12:195-207.
4. Khan MA, Ball EJ. Genetic aspects of ankylosing spondylitis. *Best Pract Res Clin Rheumatol* 2002;16: 675-690.
5. Ehrenfeld M. Geoeidemiology: the environment and spondyloarthropathies. *Autoimmun Rev.* 2010;9:A325-9.
6. Moll JM, Haslock I, Macrae IF, Wright V. Associations between ankylosing spondylitis, psoriatic arthritis, Reiter's disease, the intestinal arthropathies, and Behçet's syndrome. *Medicine (Baltimore)* 1974;53:343-364.
7. Benjamin M, Toumi H, Suzuki D, Hayashi K, McGonagle D. Evidence for a distinctive pattern of bone formation in enthesophytes. *Ann Rheum Dis* 2009;68: 1003-1010.
8. Ball J. Enthesopathy of rheumatoid and ankylosing spondylitis. *Ann Rheum Dis* 1971;30:213-223.
9. François RJ, Gardner DL, Degraeve EJ, Bywaters EG. Histopathologic evidence that sacroiliitis in ankylosing spondylitis is not merely enthesitis. *Arthritis Rheum* 2000; 43:2011-2024.
10. Olivieri I, Salvarani C, Cantini F, Ciancio G, Padula A. Ankylosing spondylitis and undifferentiated spondyloarthropathies: a clinical review and description of a disease subset with older age at onset. *Curr Opin Rheumatol* 2001;13:280-284.
11. Rosenberg AM, Petty RE. A syndrome of seronegative enthesopathy and arthropathy in children. *Arthritis Rheum* 1982;25:1041-1047.
12. Burgos-Vargas R, Naranjo A, Castillo J, Katona G. Ankylosing spondylitis in the Mexican mestizo: patterns of disease according to age at onset. *J Rheumatol* 1989;16:186-191.
13. Canoso JJ. The premiere enthesitis. *J Rheumatol* 1998; 25:1254-1256.
14. Rudwaleit M, van der Heijde D, Landewe R, Akkoc N, Brandt J, Chou CT, et al. The Assessment of

- SpondyloArthritis International Society classification criteria for peripheral spondyloarthritis and for spondyloarthritis in general. *Ann Rheum Dis*. 2011 Jan;70(1):25-31.
15. Dougados M, van der Linden S, Juhlin R, Huitfeldt B, Amor B, Calin A, et al. The European Spondylarthropathy Study Group preliminary criteria for the classification of spondylarthropathy. *Arthritis Rheum* 1991;34:1218-1227.
 16. Rudwaleit M, Landewe R, van der Heijde D, Listing J, Brandt J, Braun J, et al. The development of Assessment of SpondyloArthritis international Society classification criteria for axial spondyloarthritis (part I): classification of paper patients by expert opinion including uncertainty appraisal. *Ann Rheum Dis* 2009;68:770-776.
 17. Rudwaleit M, van der Heijde D, Landewe R, Listing J, Akkoc N, Brandt J, et al. The development of Assessment of SpondyloArthritis international Society classification criteria for axial spondyloarthritis (part II): validation and final selection. *Ann Rheum Dis* 2009;68(6):777-783.
 18. Rudwaleit M. New approaches to diagnosis and classification of axial and peripheral spondyloarthritis. *Curr Opin Rheumatol*. 2010 Jul;22(4):375-380.
 19. Benjamin M, McGonagle D. The anatomical basis for disease localisation in seronegativespondyloarthropathy at entheses and related sites *J Anat* 2001;199:503-526.
 20. Fernandez-Sueiro JL. [Enthesis as a target element in spondylarthritides]. *ReumatolClin*2006;2:31-35.
 21. Benjamin M, Rufai A, Ralphy JR. The mechanism of formation of bony spurs (entesophytes) in the achilles tendon. *Arthritis Rheum* 2000;43:576-583.
 22. François RJ, Braun J, Khan MA. Entheses and enthesitis: a histopathologic review and relevance to spondyloarthritides. *Curr Opin Rheumatol* 2001;13:255-264.
 23. Rufai A, Ralphy JR, Benjamin M. Structure and histopathology of the insertional region of the human Achilles tendon. *J Orthop Res* 1995;13:585-593.
 24. Benjamin M, Ralphy JR. Fibrocartilage in tendons and ligaments—an adaptation to compressive load. *J Anat* 1998;193:481-494.
 25. Benjamin M, Kumai T, Milz S, Boszczyk BM, Boszczyk AA, Ralphy JR. The skeletal attachment of tendons—tendon “enteses”. *Comp Biochem Physiol A Mol Integr Physiol* 2002;133:931-945.
 26. Tam LS, Gu J, Yu D. Pathogenesis of ankylosing spondylitis. *Nat Rev Rheumatol*;6:399-405.
 27. Claudepierre P, Voisin MC. The entheses: histology, pathology, and pathophysiology. *Joint Bone Spine* 2005;72: 32-37.
 28. McGonagle D, Marzo-Ortega H, O'Connor P, Gibbon W, Hawkey P, Henshaw K, et al. Histological assessment of the early enthesitis lesion in spondyloarthropathy. *Ann Rheum Dis* 2002;61:534-537.
 29. Benjamin M, Moriggl B, Brenner E, Emery P, McGonagle D, Redman S. The “entheses organ” concept: why enthesopathies may not present as focal insertional disorders. *Arthritis Rheum* 2004;50:3306-3313.
 30. Heuft-Dorenbosch L, Spoorenberg A, van Tubergen A, Landewe R, van der Tempel H, Mielants H, et al. Assessment of enthesitis in ankylosing spondylitis. *Ann Rheum Dis* 2003;62:127-132.
 31. Brophy S, Mackay K, Al-Saidi A, Taylor G, Calin A. The natural history of ankylosing spondylitis as defined by radiological progression. *J Rheumatol* 2002;29:1236-1243.
 32. Braun J, Bollow M, Eggens U, König H, Distler A, Sieper J. Use of dynamic magnetic resonance imaging with fast imaging in the detection of early and advanced sacroiliitis in spondylarthropathy patients. *Arthritis Rheum* 1994;37:1039-1045.
 33. Bollow M, Fischer T, Reishauer H, Backhaus M, Sieper J, Hamm B, et al. Quantitative analyses of sacroiliac biopsies in spondyloarthropathies: T cells and macrophages predominate in early and active sacroiliitis—cellularity correlates with the degree of enhancement detected by magnetic resonance imaging. *Ann Rheum Dis* 2000;59:135-140.
 34. Secundini R, Scheines EJ, Gusic SE, Riopedre AM, Citera G, Maldonado Cocco JA. Clinico-radiological correlation of enthesitis in seronegativespondyloarthropathies(SNSA). *Clin Rheumatol* 1997;16:129-132.
 35. Battistone MJ, Manaster BJ, Reda DJ, Clegg DO. Radiographic diagnosis of sacroiliitis—are sacroiliac views really better? *J Rheumatol* 1998;25:2395-2401.
 36. Burgos-Vargas R, Pineda C. New clinical and radiographic features of the seronegativespondyloarthropathies. *Curr Opin Rheumatol* 1991;3:562-574.
 37. Watanabe H, Chigira M. Irregularity of the apophysis of the ischial tuberosity. *Int Orthop* 1993;17: 248-253.
 38. Jajic Z, Jajic I, Nemcic T. Radiologic changes of ischial tuberosity in ankylosing spondylitis. *Acta Med Croatica* 2001;55:21-24.
 39. Braun J, Bollow M, Seyrekbasan F, Haberle HJ, Eggens U, Mertz A, et al. Computed tomography guided corticosteroid injection of the sacroiliac joint in patients

- with spondyloarthropathy with sacroiliitis: clinical outcome and followup by dynamic magnetic resonance imaging. *J Rheumatol* 1996;23:659-664.
40. Yu W, Feng F, Dion E, Yang H, Jiang M, Genant HK. Comparison of radiography, computed tomography and magnetic resonance imaging in the detection of sacroiliitis accompanying ankylosing spondylitis. *Skeletal Radiol* 1998;27:311-320.
 41. Blum U, Buitrago-Tellez C, Munding A, Krause T, Laubenberger J, Vaith P, et al. Magnetic resonance imaging (MRI) for detection of active sacroiliitis—a prospective study comparing conventional radiography, scintigraphy, and contrast enhanced MRI. *J Rheumatol* 1996;23:2107-2115.
 42. Guglielmi G, Cascavilla A, Scalzo G, Carotti M, Salaffi F, Grassi W. Imaging findings of sacroiliac joints in spondyloarthropathies and other rheumatic conditions. *Radiol Med*. 2011 Mar;116(2):292-301.
 43. Murphey MD, Wetzel LH, Bramble JM, Levine E, Simpson KM, Lindsley HB. Sacroiliitis: MR imaging findings. *Radiology* 1991;180:239-244.
 44. Rudwaleit M, Jurik AG, Hermann KG, Landewe R, van der Heijde D, Baraliakos X, et al. Defining active sacroiliitis on magnetic resonance imaging (MRI) for classification of axial spondyloarthritis: a consensual approach by the ASAS/OMERACT MRI group. *Ann Rheum Dis* 2009;68:1520-1527.
 45. Bollow M, Braun J, Hamm B, Eggens U, Schilling A, Konig H, et al. Early sacroiliitis in patients with spondyloarthropathy: evaluation with dynamic gadolinium-enhanced MR imaging. *Radiology* 1995;194:529-536.
 46. Braun J, Sieper J, Bollow M. Imaging of sacroiliitis. *ClinRheumatol* 2000;19:51-57.
 47. Ahlstrom H, Feltelius N, Nyman R, Hallgren R. Magnetic resonance imaging of sacroiliac joint inflammation. *Arthritis Rheum* 1990;33:1763-1769.
 48. Benjamin M, Milz S, Bydder GM. Magnetic resonance imaging of entheses. Part 2. *ClinRadiol* 2008;63:704-7.
 49. DelleSedie A, Riente L, Bombardieri S. Limits and perspectives of ultrasound in the diagnosis and management of rheumatic diseases. *Mod Rheumatol* 2008;18:125-131.
 50. Maksymowych WP. Progress in spondylarthritis. Spondyloarthritis: lessons from imaging. *Arthritis Res Ther* 2009;11:222.
 51. de Miguel E, Cobo T, Munoz-Fernandez S, Naredo E, Uson J, Acebes JC, et al. Validity of entheses ultrasound assessment in spondyloarthropathy. *Ann Rheum Dis* 2009;68:169-174.
 52. Falsetti P, Acciai C, Lenzi L, Frediani B. Ultrasound of enthesopathy in rheumatic diseases. *Mod Rheumatol* 2009;19:103-113.
 53. D'Agostino MA. Ultrasound imaging in spondyloarthropathies. *Best Pract Res Clin Rheumatol*. 2010 Oct; 24(5):693-700.
 54. Balint PV, Kane D, Wilson H, McInnes IB, Sturrock RD. Ultrasonography of enthesal insertions in the lower limb in spondyloarthropathy. *Ann Rheum Dis* 2002;61:905-910.
 55. Lehtinen A, Taavitsainen M, Leirisalo-Repo M. Sonographic analysis of enthesopathy in the lower extremities of patients with spondylarthritis. *ClinExpRheumatol* 1994;12:143-148.
 56. Kelly S, Taylor P, Pitzalis C. Ultrasound imaging in spondyloarthropathies: from imaging to diagnostic intervention. *CurrOpinRheumatol* 2008;20:408-415.